

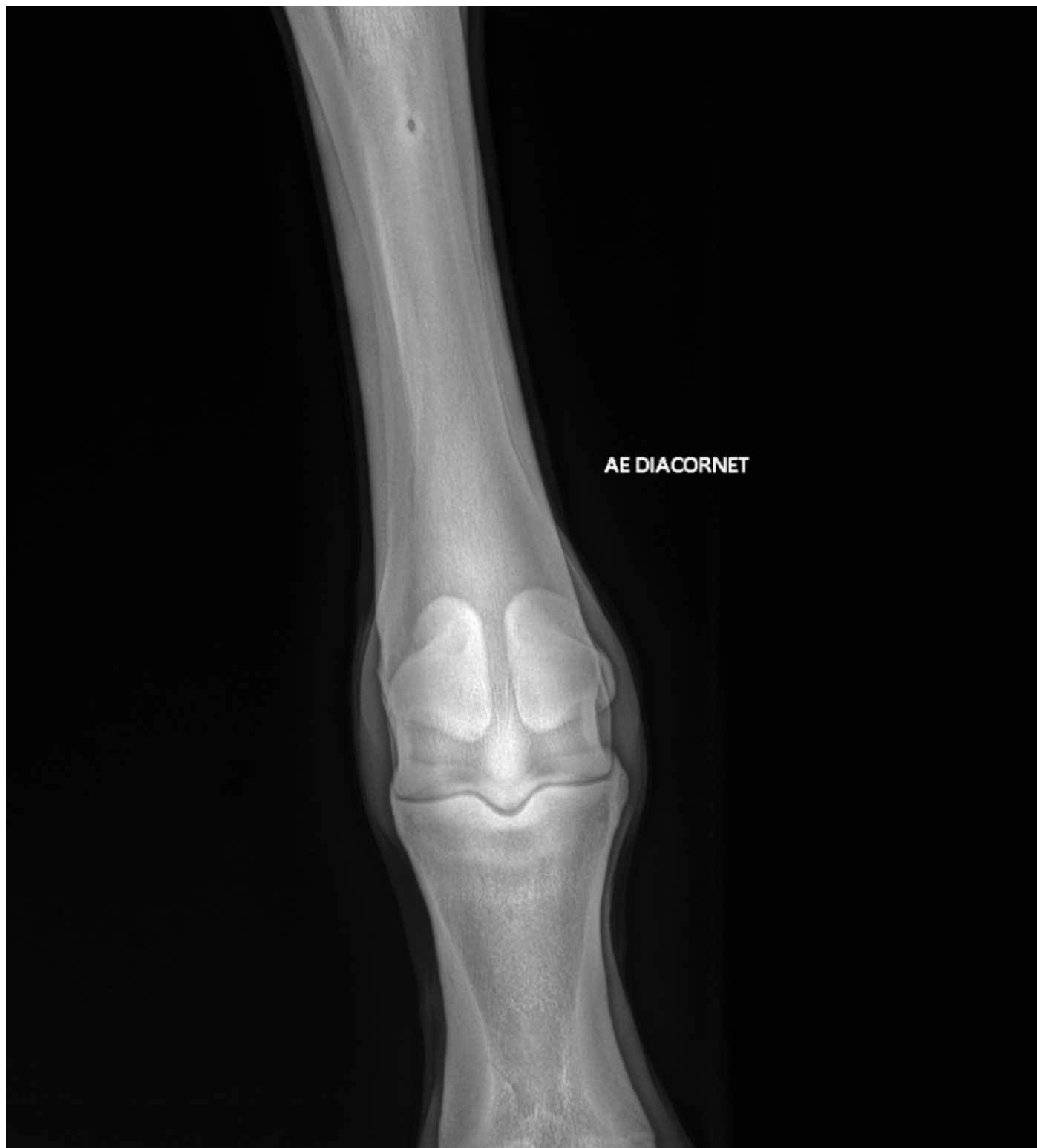LOTE: 10 **MACHO**



DIACORNET TRV

DIARADO X CORNETA TRV

EXAMES DE RAIO X



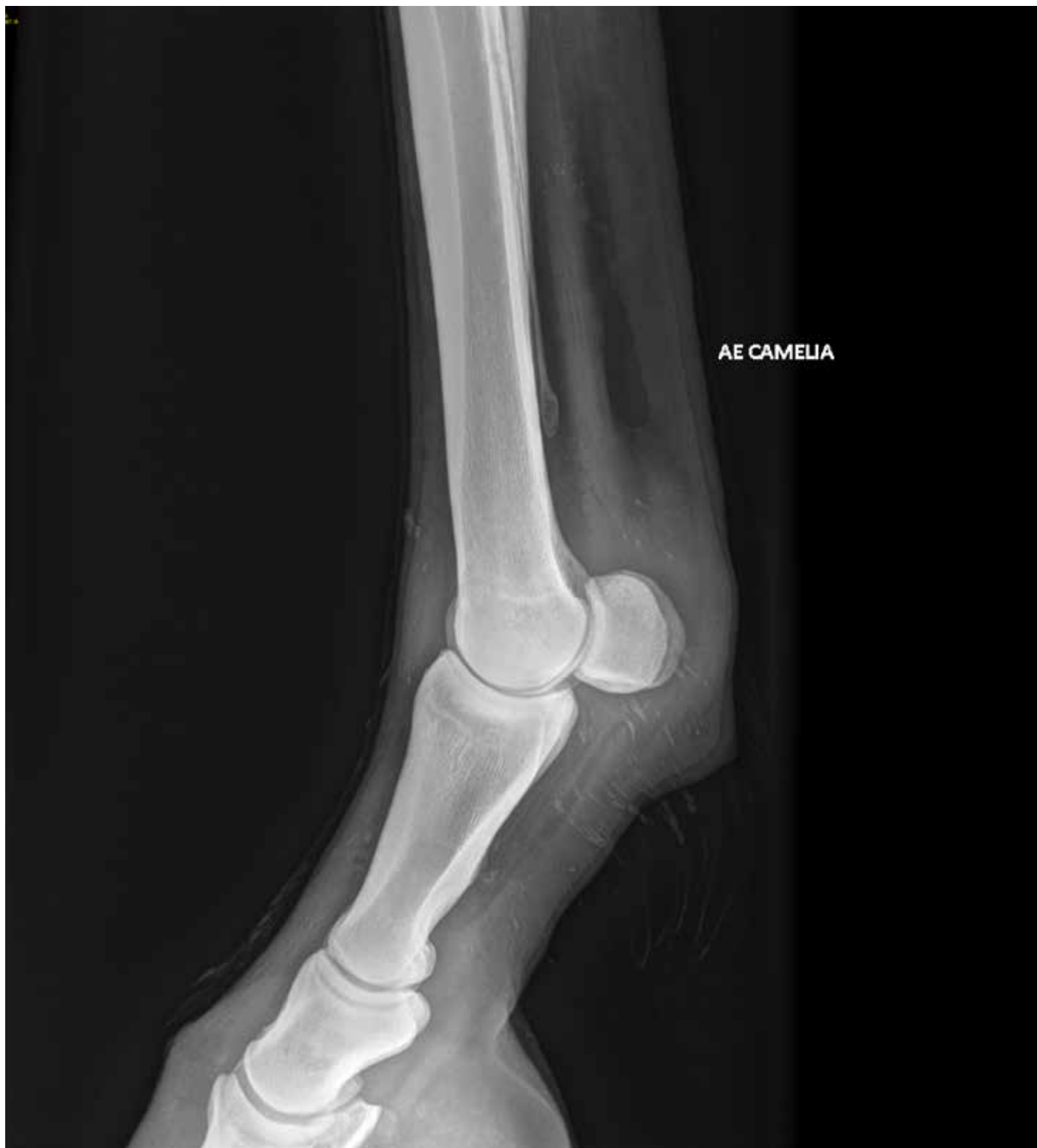LOTE: 10 **MACHO**



DIACORNET TRV

DIARADO X CORNETA TRV

EXAMES DE RAIO X



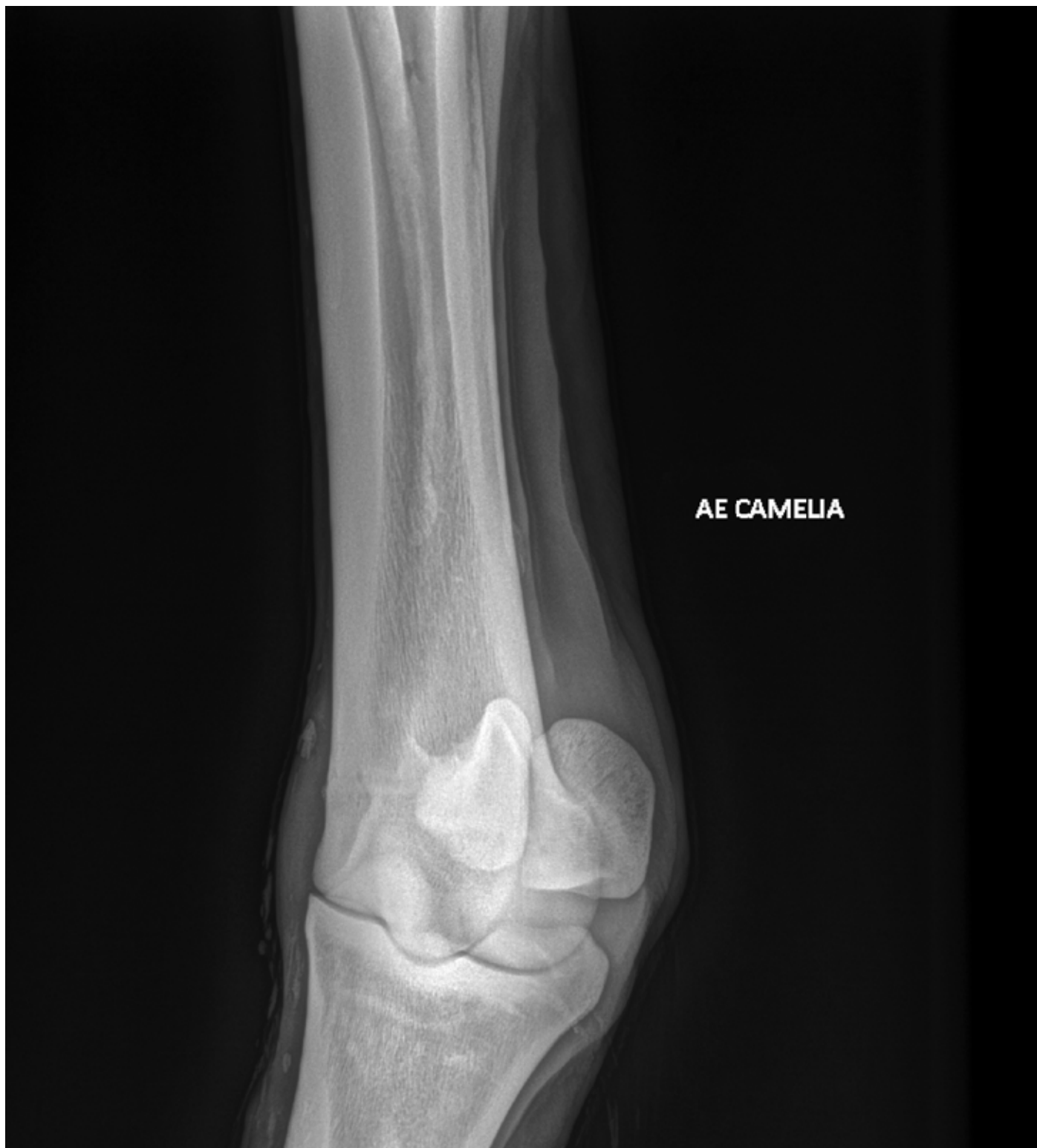LOTE: 10 **MACHO**



DIACORNET TRV

DIARADO X CORNETA TRV

EXAMES DE RAIO X



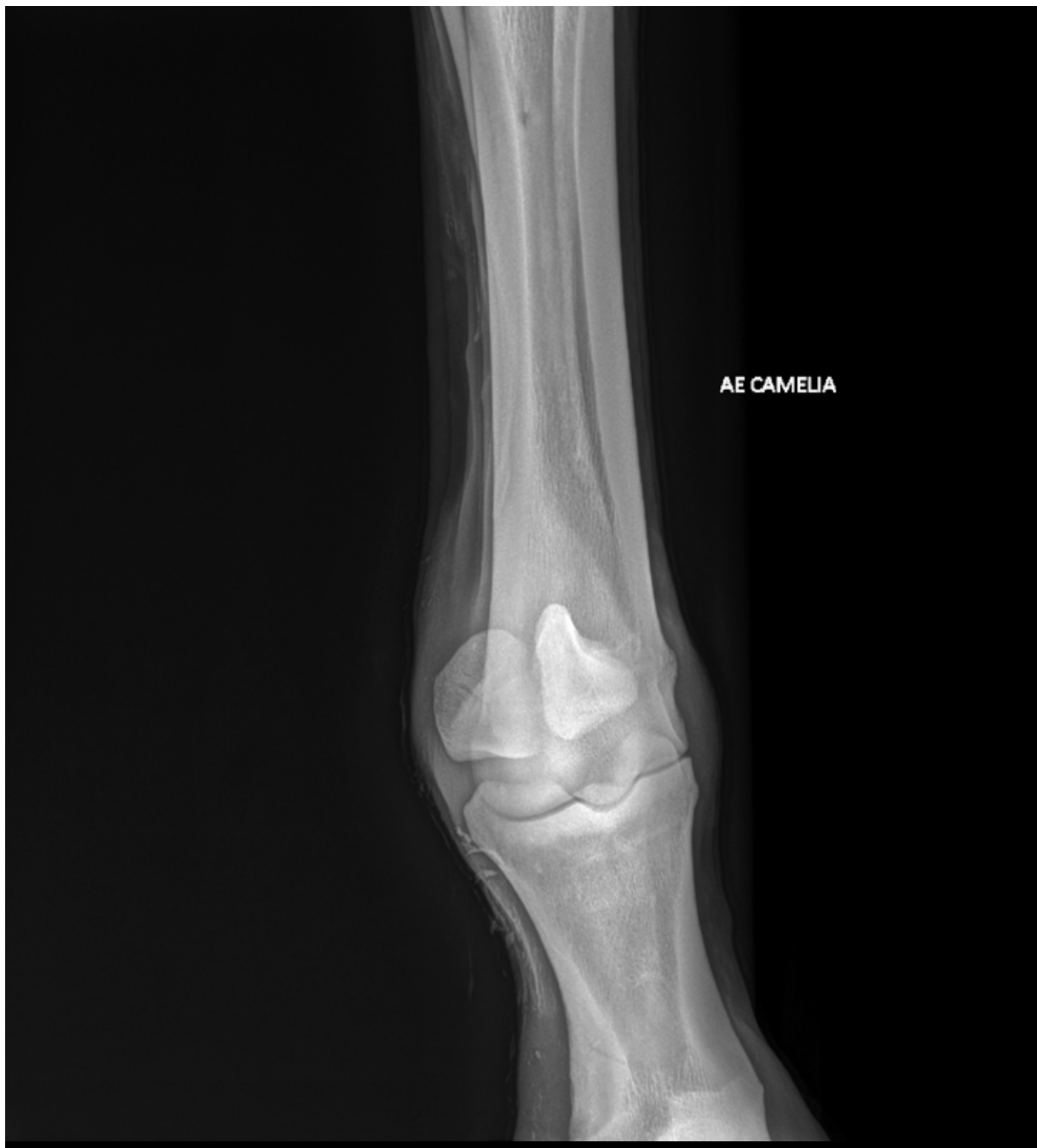LOTE: 10 **MACHO**



DIACORNET TRV

DIARADO X CORNETA TRV

EXAMES DE RAIO X



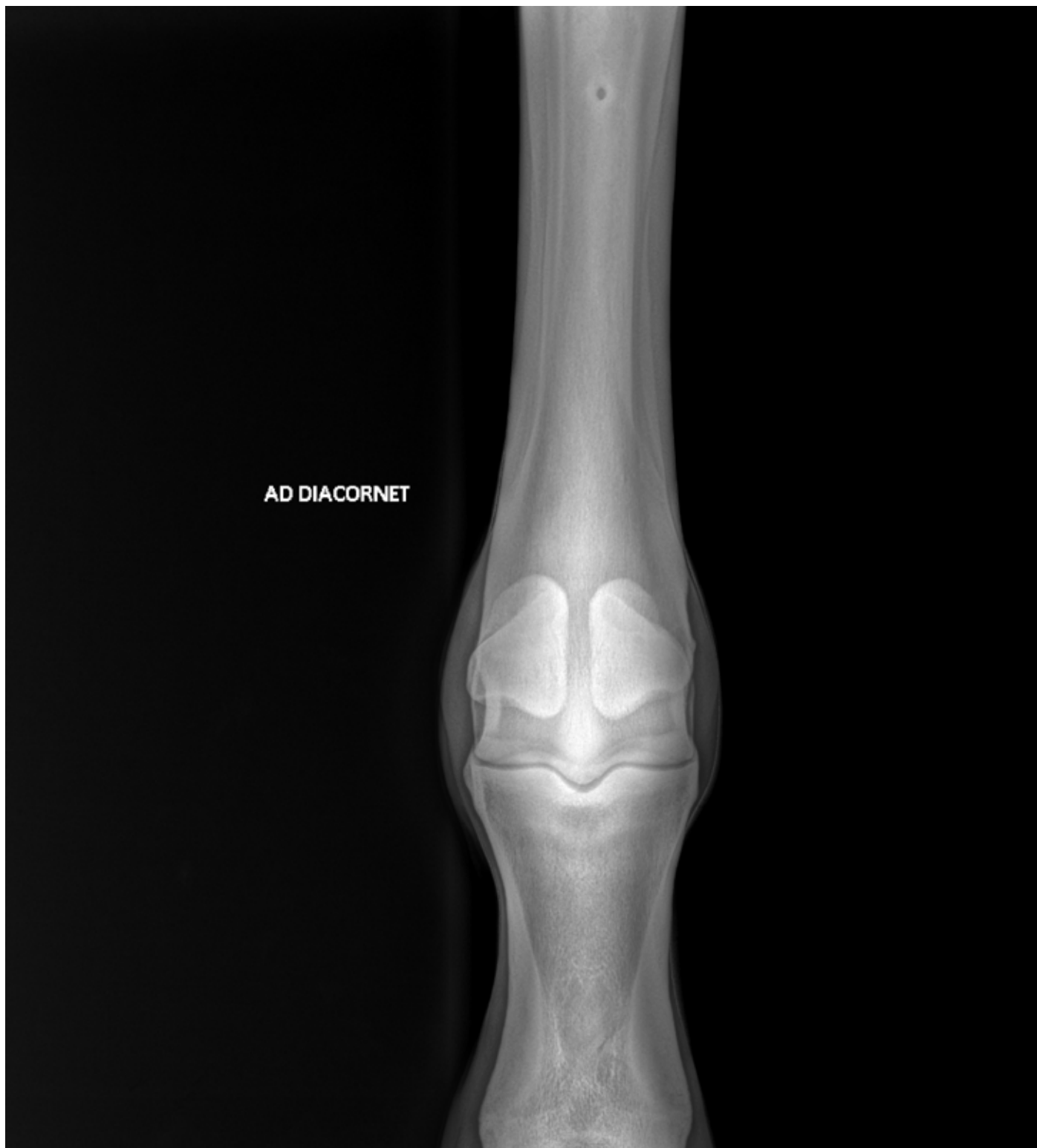LOTE: 10 **MACHO**



DIACORNET TRV

DIARADO X CORNETA TRV

EXAMES DE RAIO X



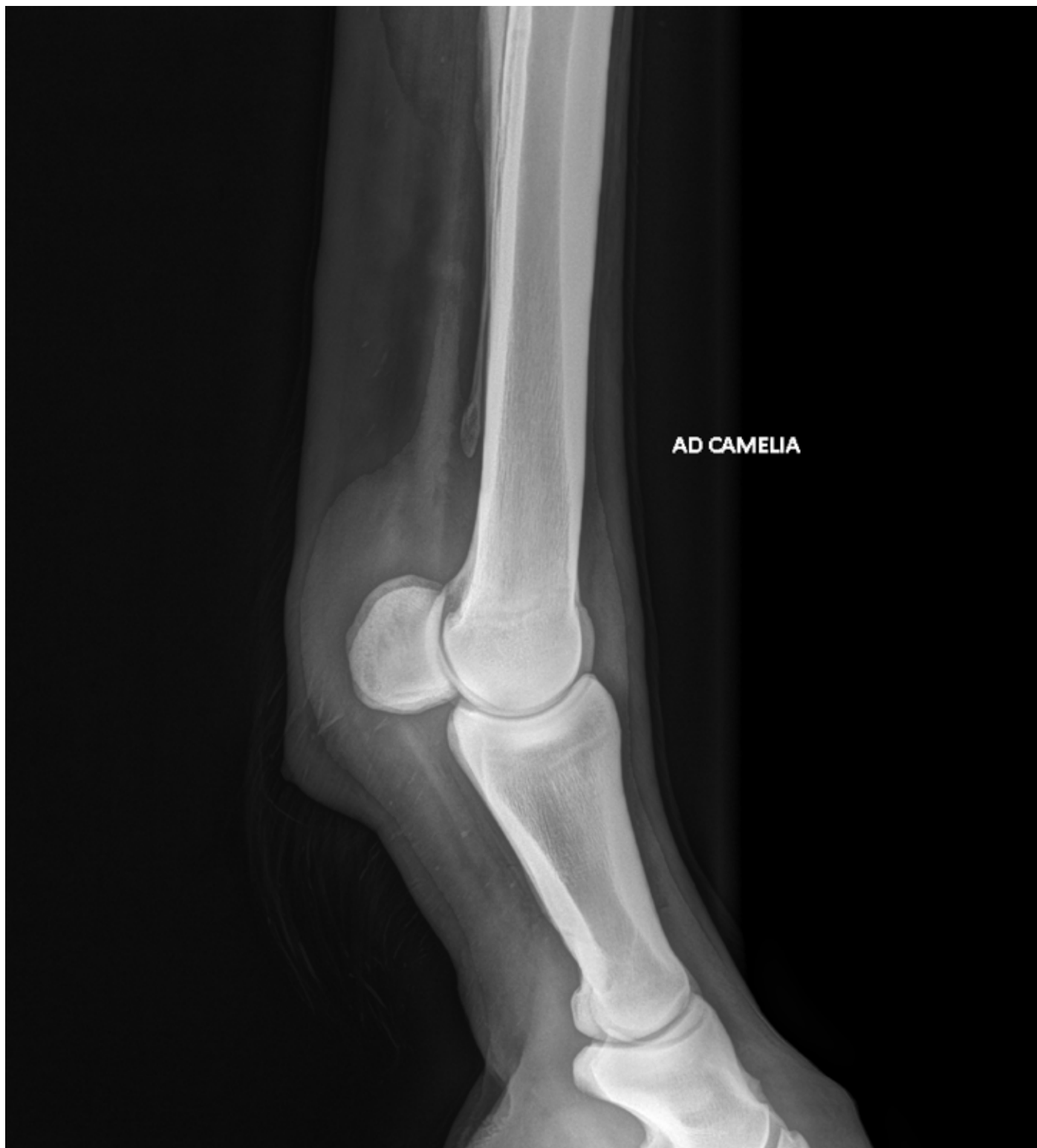LOTE: 10 **MACHO**



DIACORNET TRV

DIARADO X CORNETA TRV

EXAMES DE RAIO X



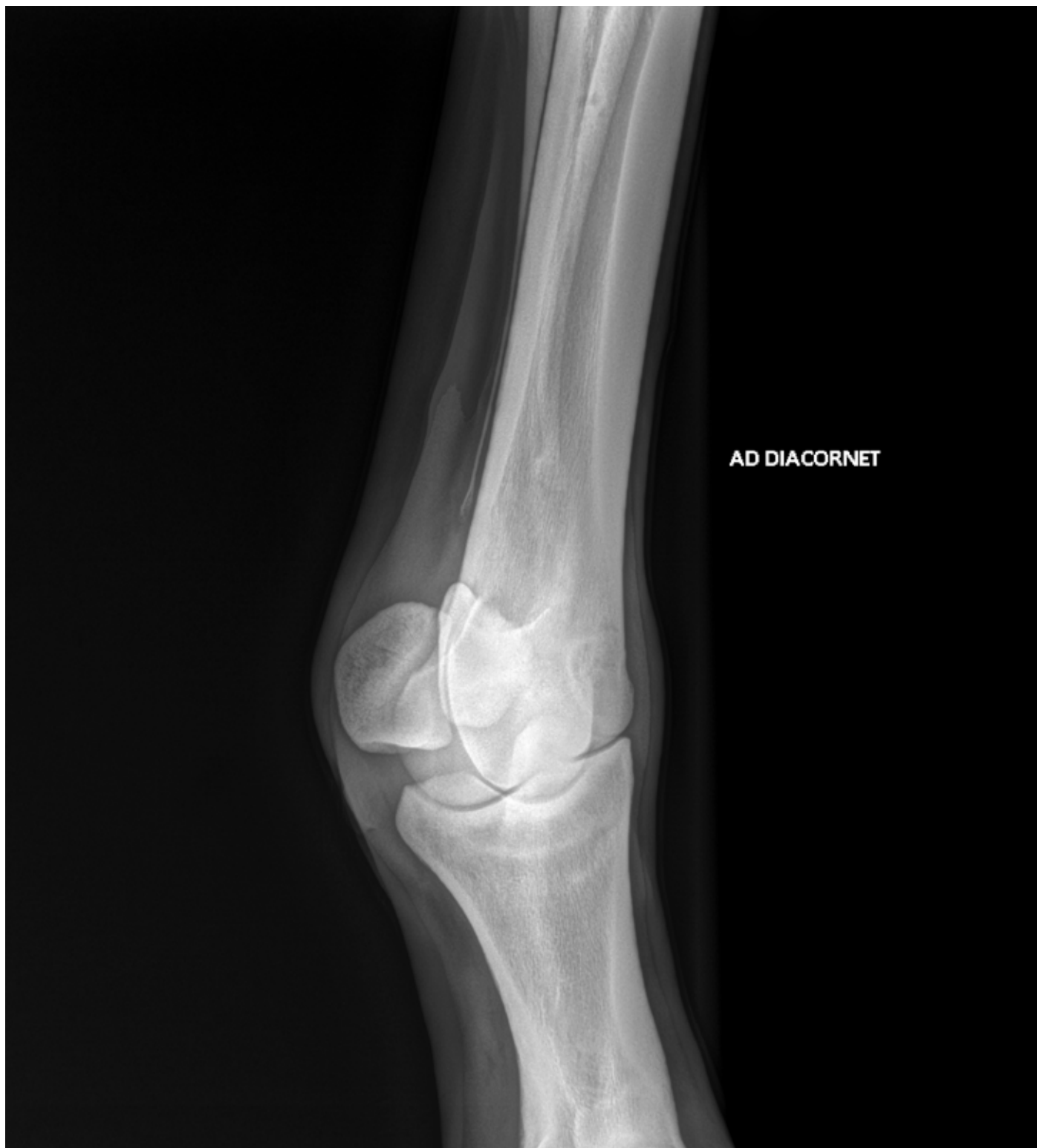LOTE: 10 **MACHO**



DIACORNET TRV

DIARADO X CORNETA TRV

EXAMES DE RAIO X



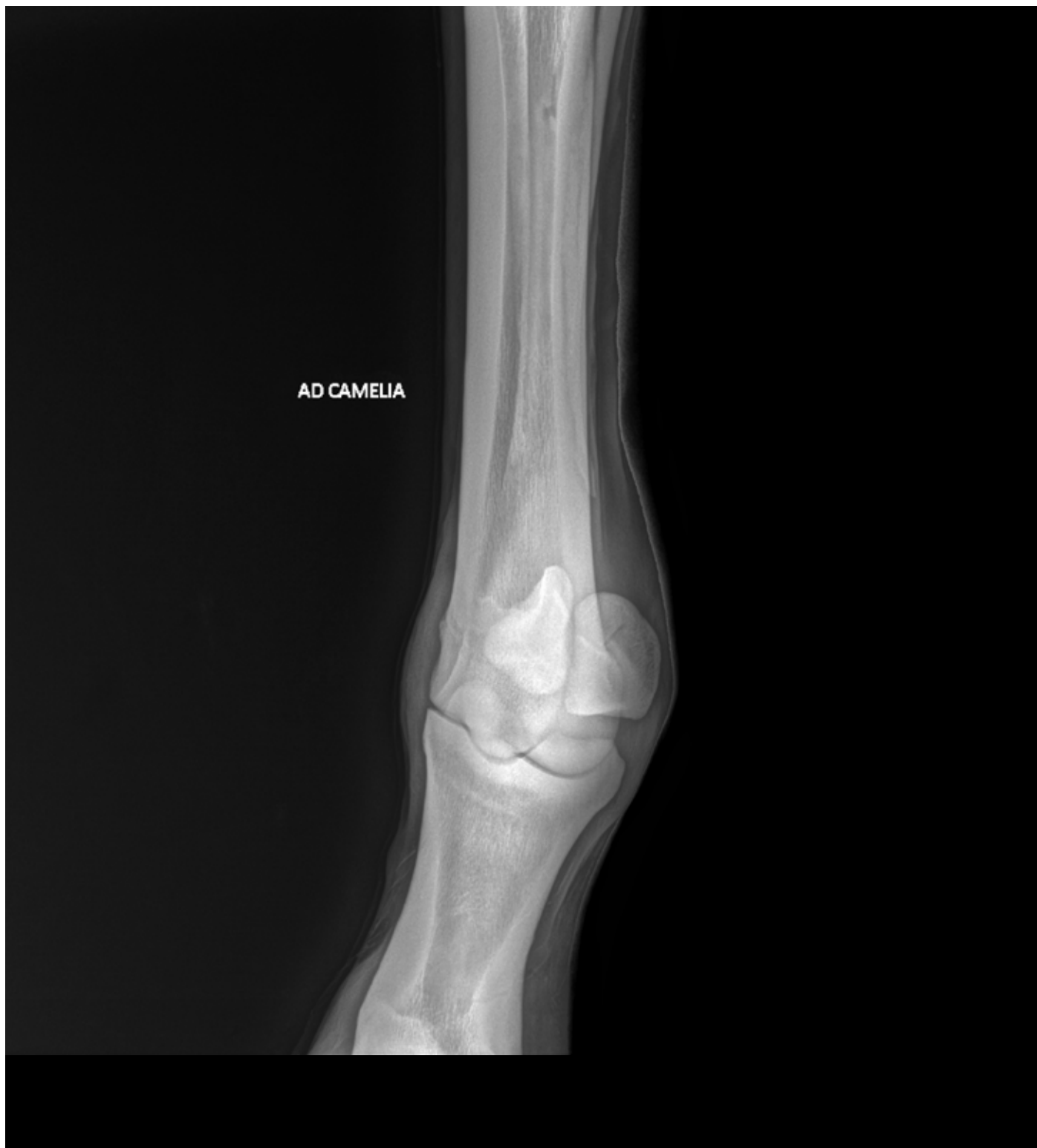LOTE: 10 **MACHO**



DIACORNET TRV

DIARADO X CORNETA TRV

EXAMES DE RAIO X



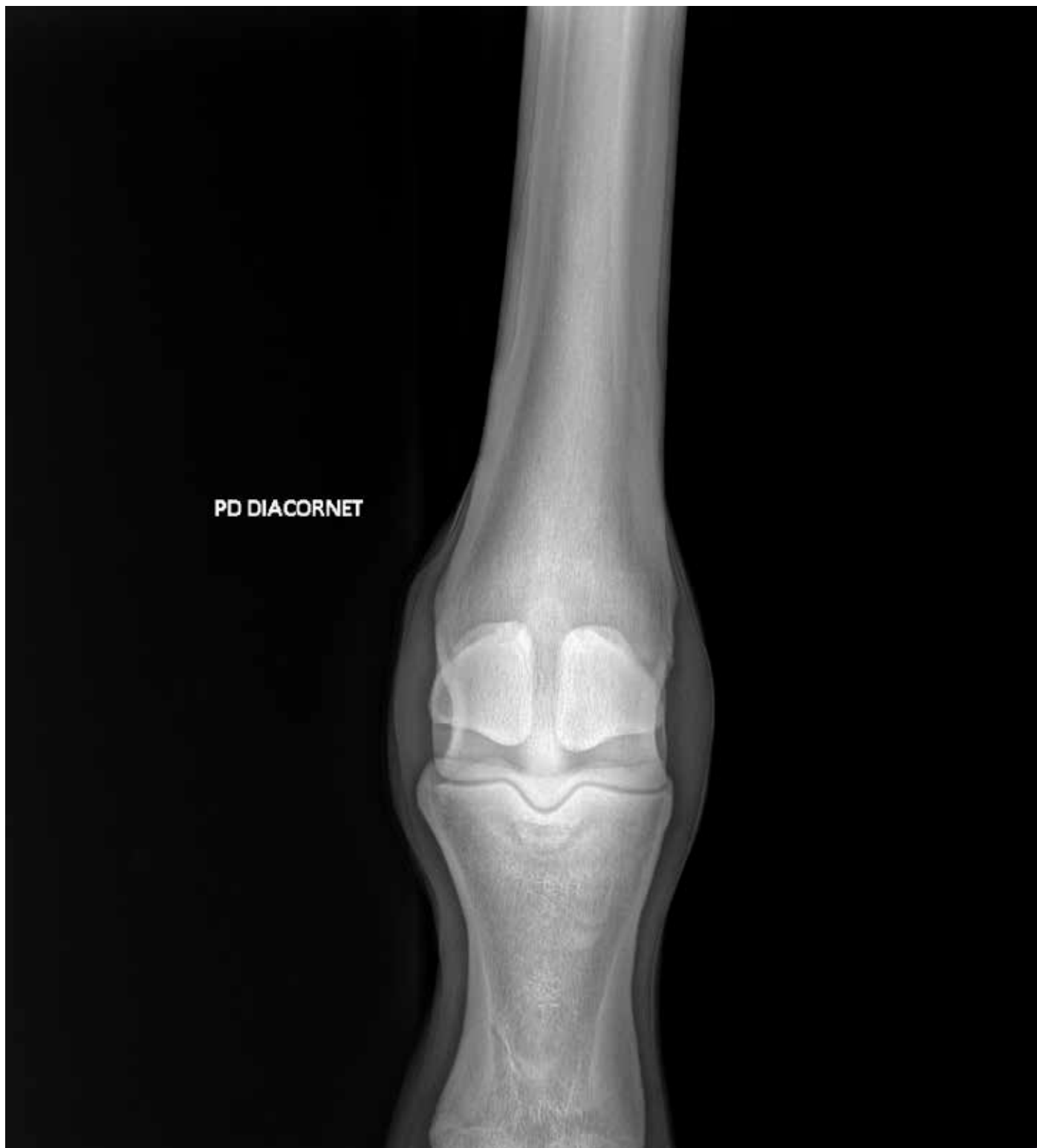LOTE: 10 **MACHO**



DIACORNET TRV

DIARADO X CORNETA TRV

EXAMES DE RAIO X



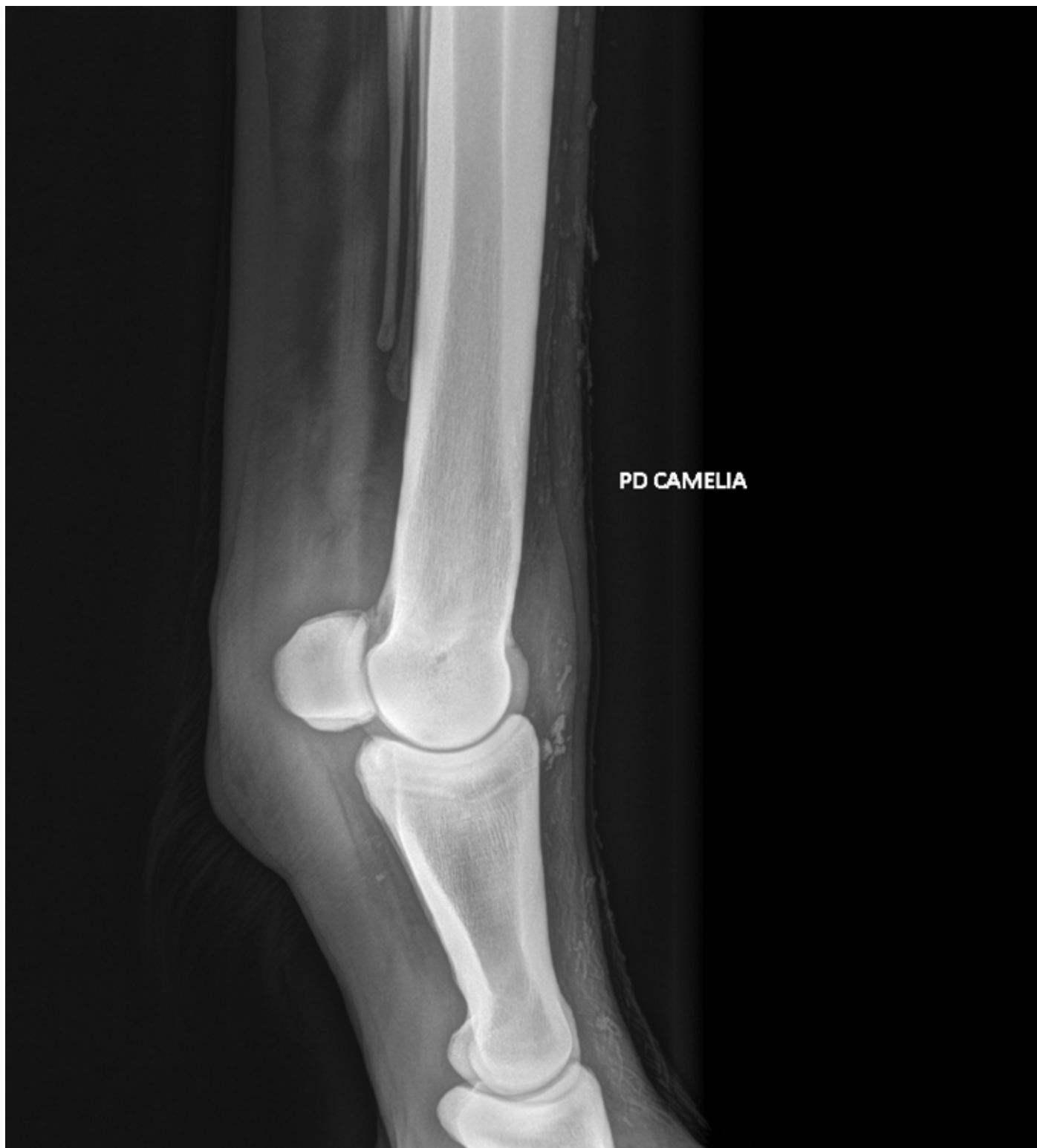LOTE: 10 **MACHO**



DIACORNET TRV

DIARADO X CORNETA TRV

EXAMES DE RAIO X



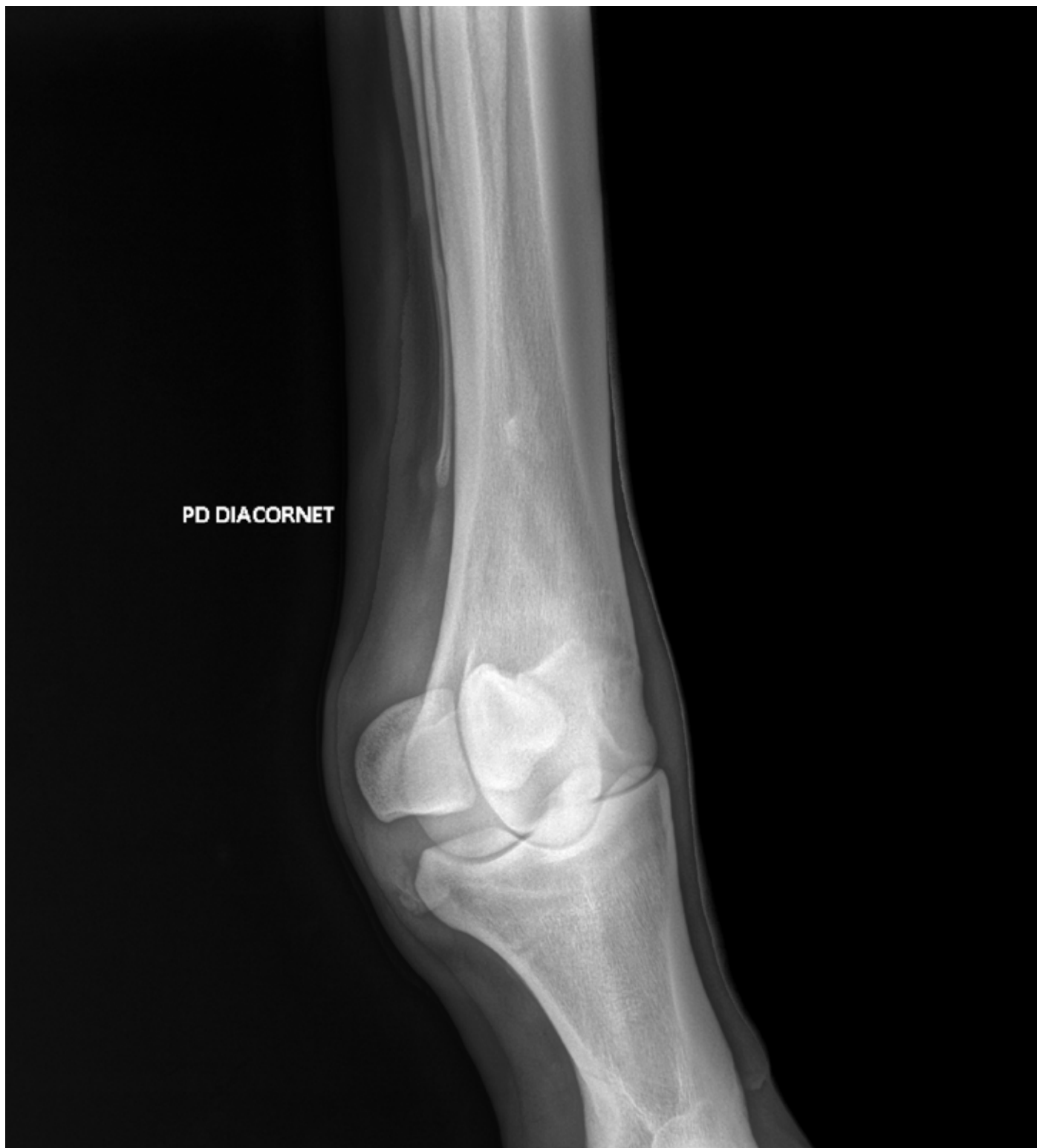LOTE: 10 **MACHO**



DIACORNET TRV

DIARADO X CORNETA TRV

EXAMES DE RAIO X



LOTE: 10 **MACHO**

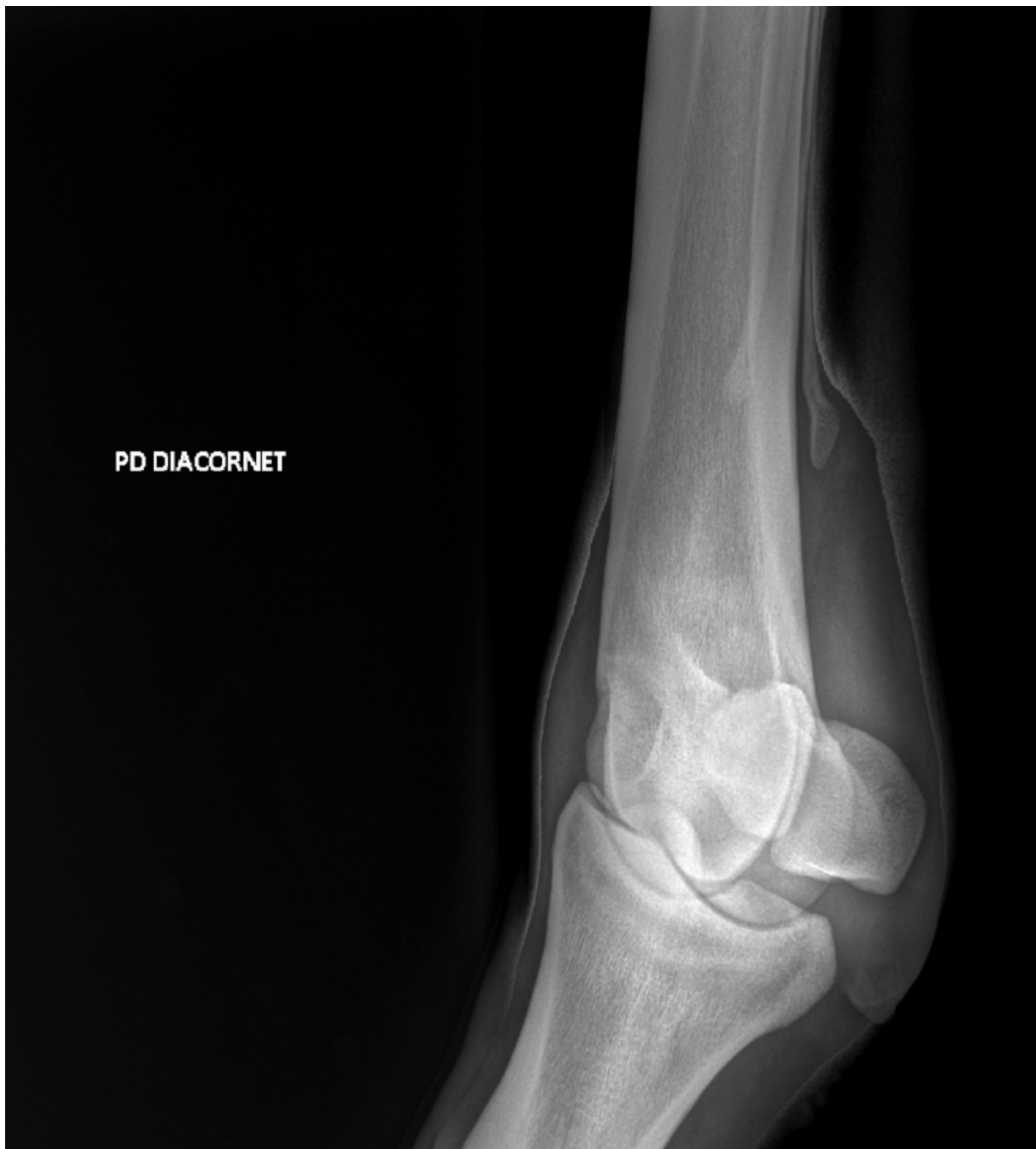

DIACORNET TRV

DIARADO X CORNETA TRV

EXAMES DE RAIO X

PD DIACORNET



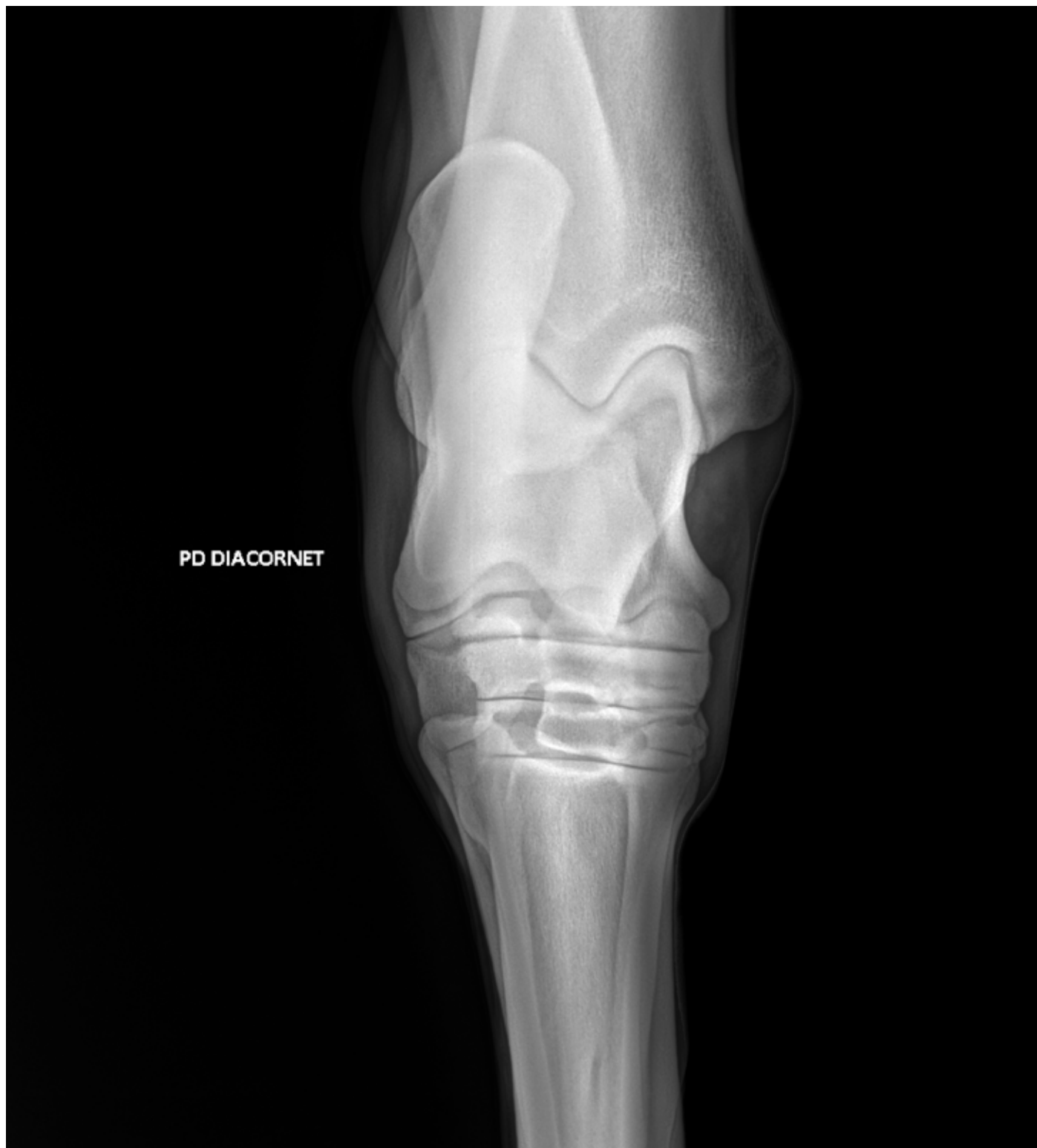LOTE: 10 **MACHO**



DIACORNET TRV

DIARADO X CORNETA TRV

EXAMES DE RAIO X



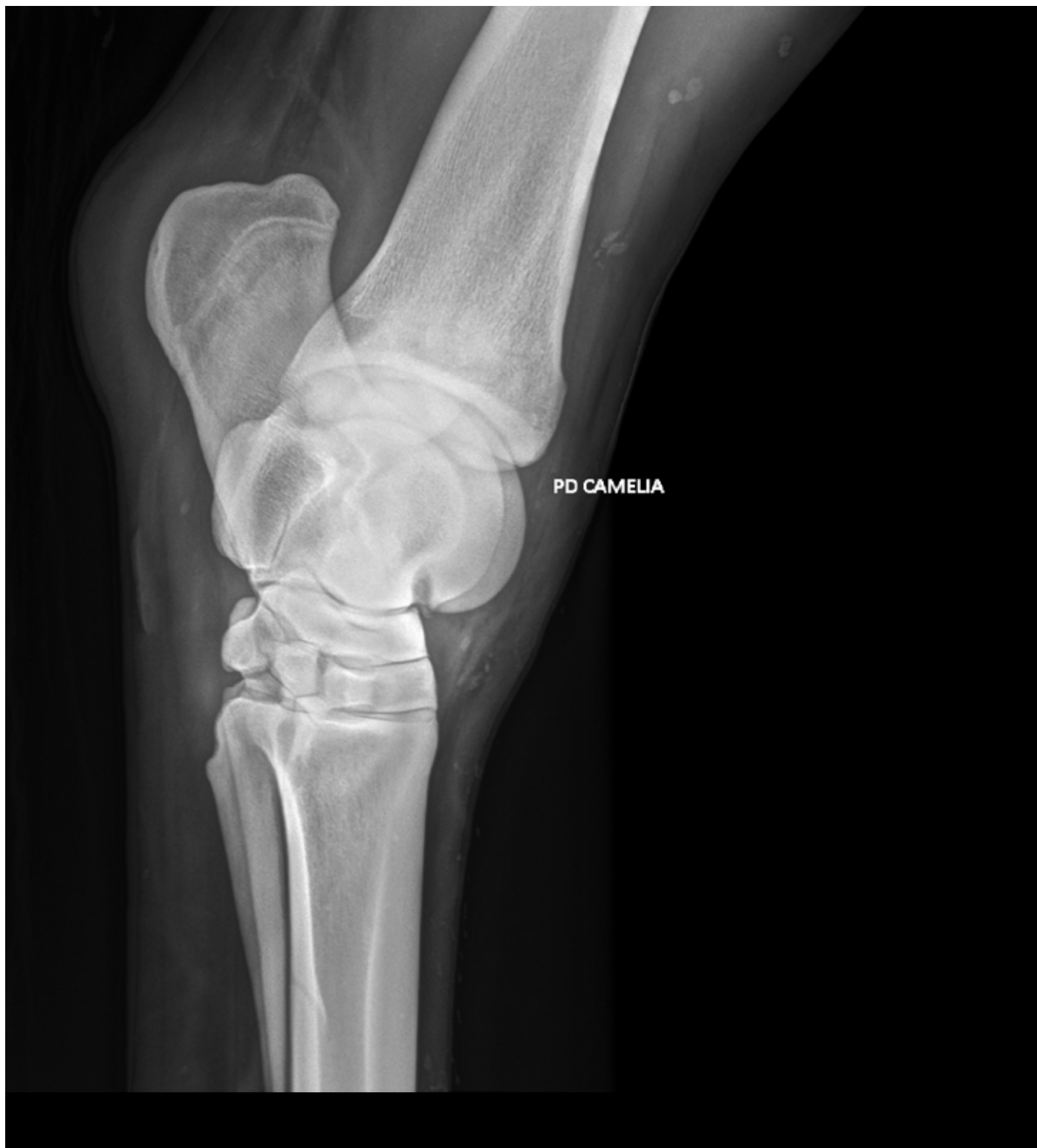LOTE: 10 **MACHO**



DIACORNET TRV

DIARADO X CORNETA TRV

EXAMES DE RAO X



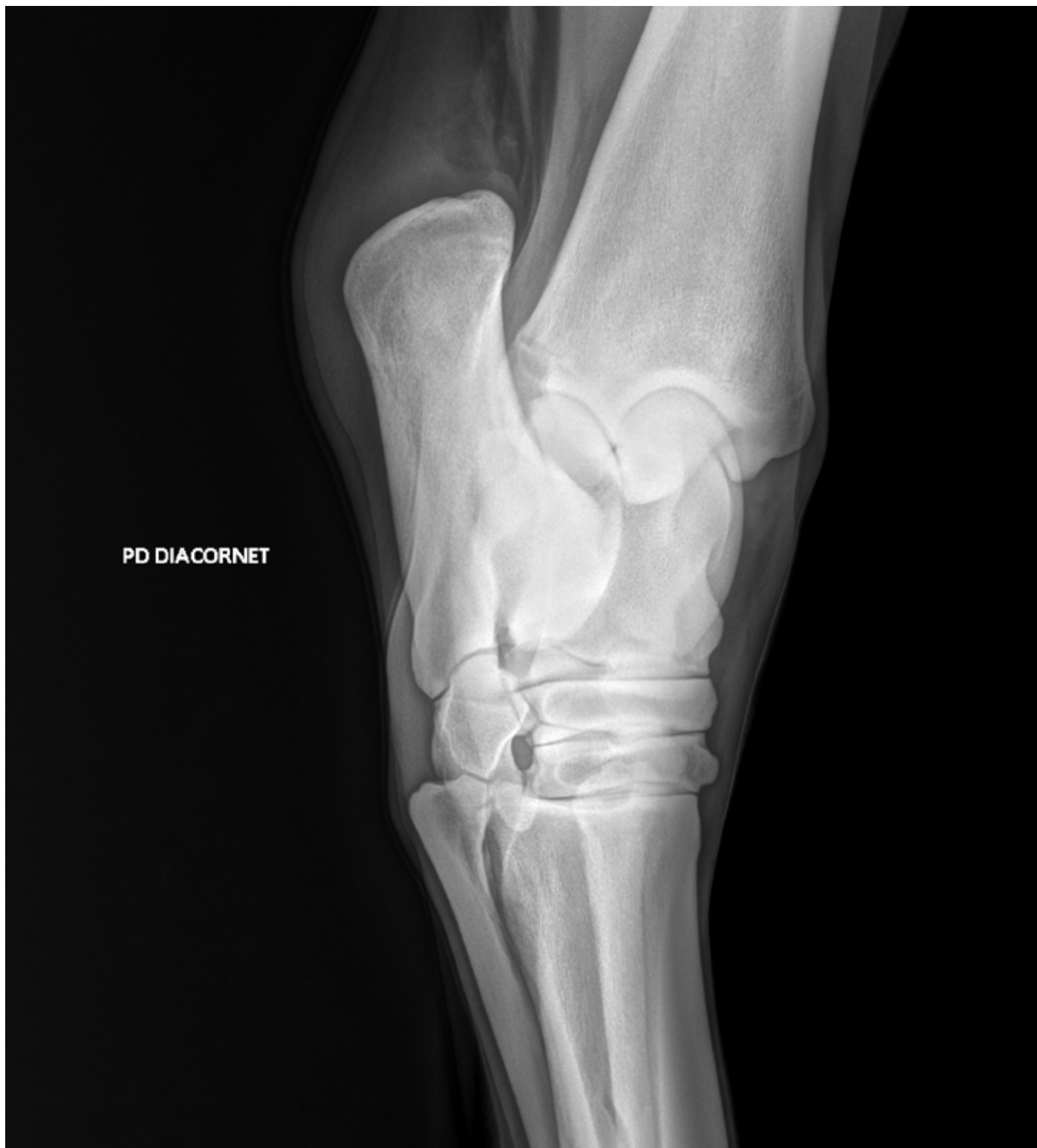LOTE: 10 **MACHO**



DIACORNET TRV

DIARADO X CORNETA TRV

EXAMES DE RAIO X



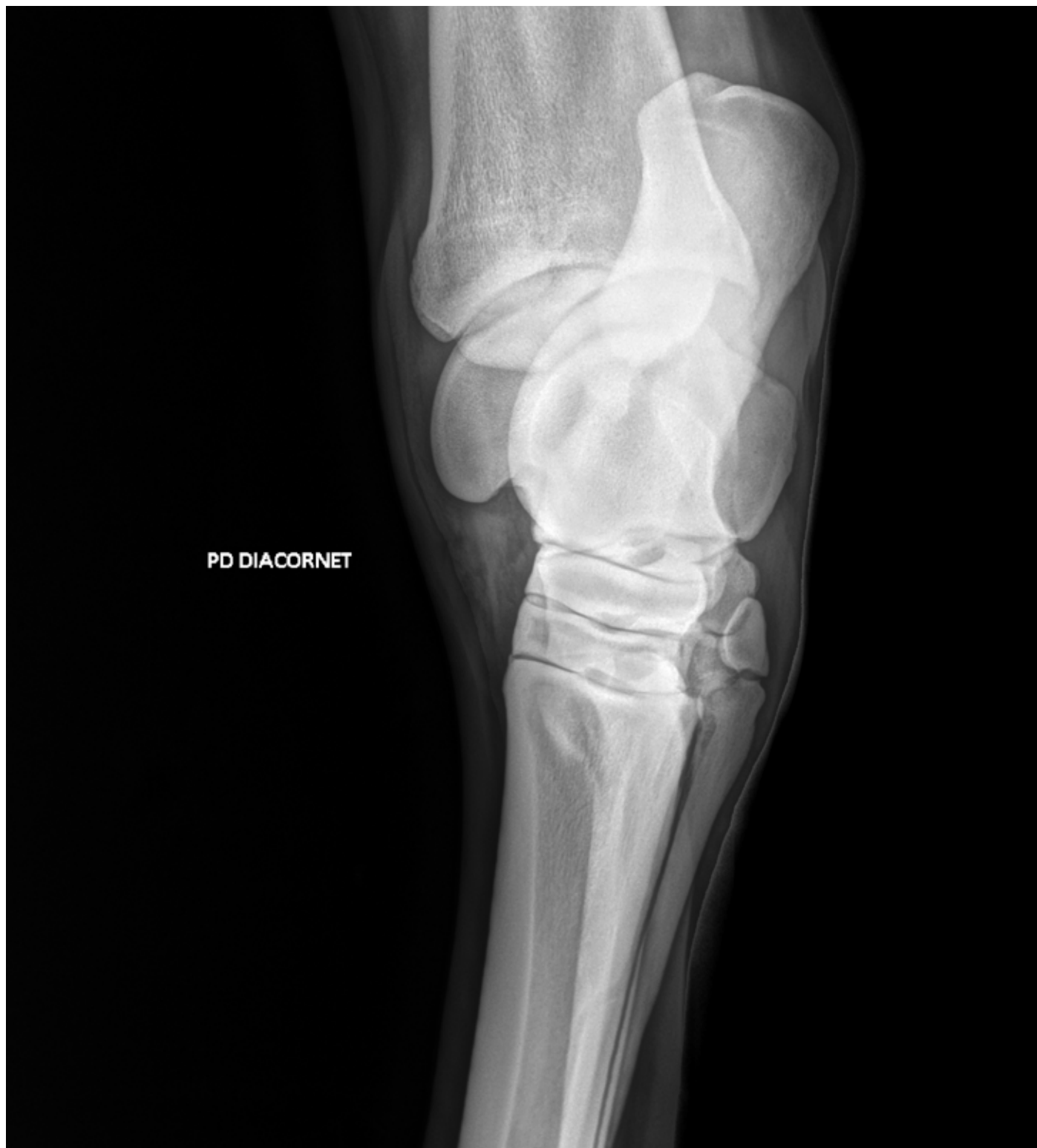LOTE: 10 **MACHO**



DIACORNET TRV

DIARADO X CORNETA TRV

EXAMES DE RAIO X



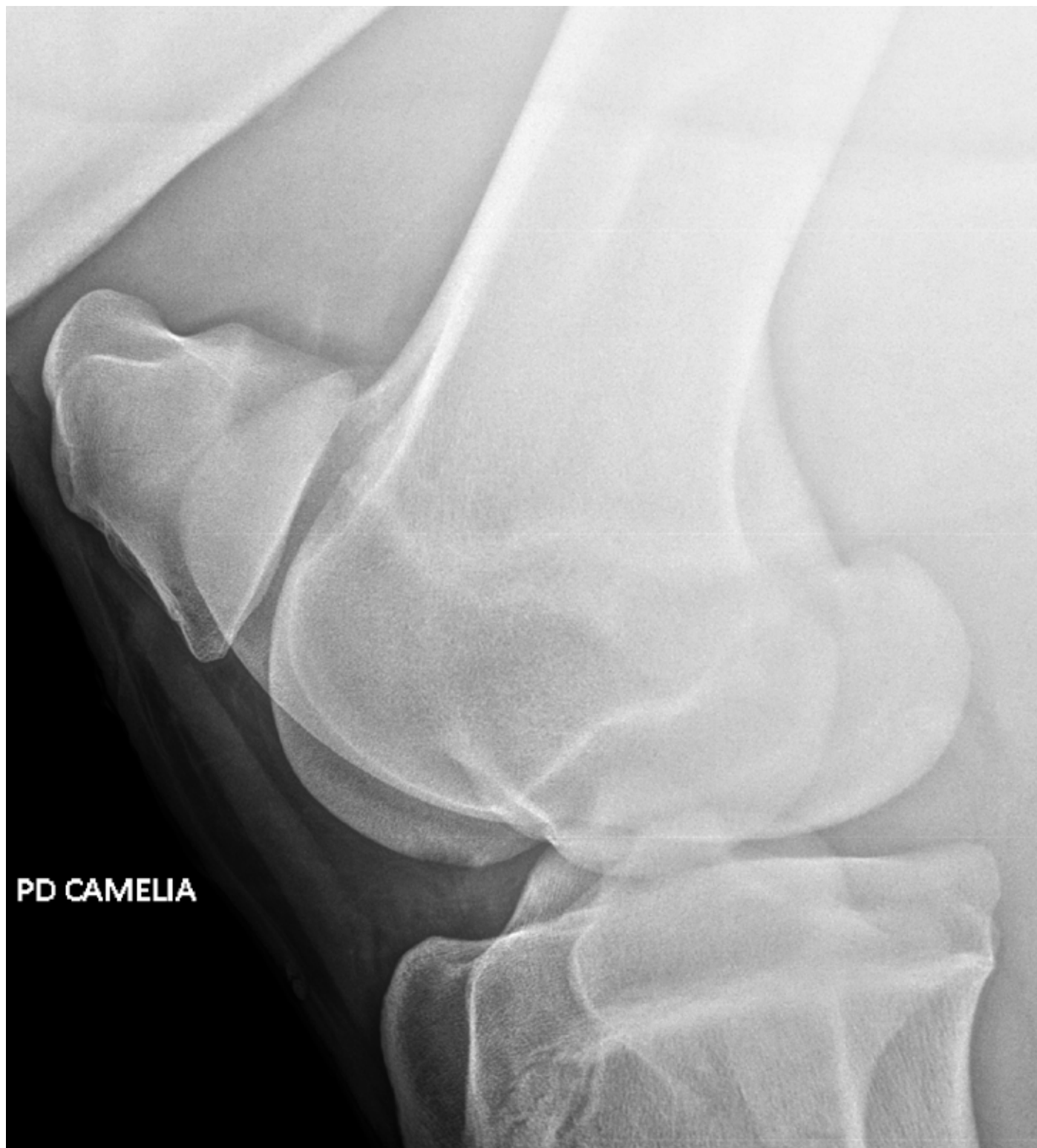LOTE: 10 **MACHO**



DIACORNET TRV

DIARADO X CORNETA TRV

EXAMES DE RAIO X



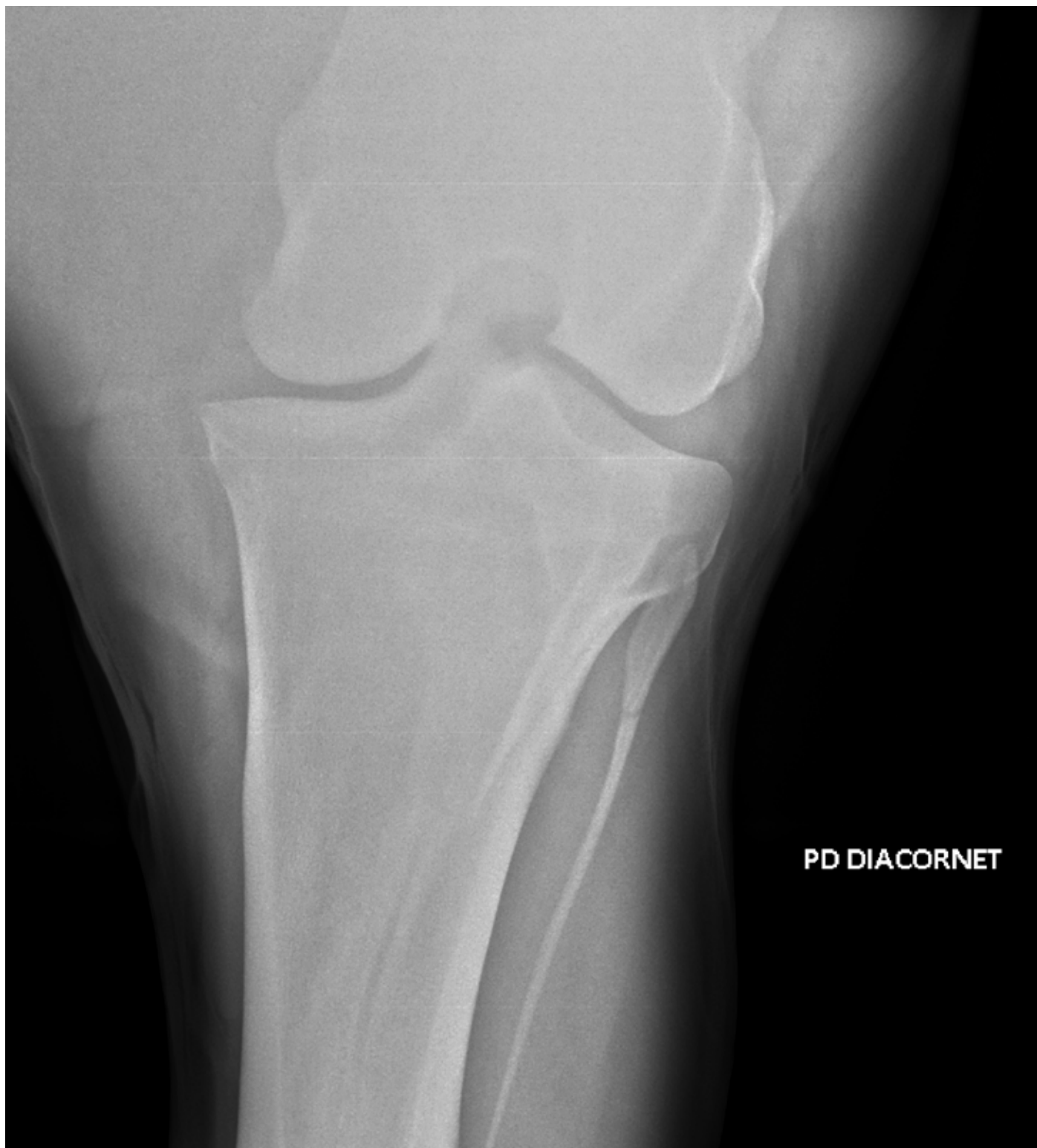
LOTE: 10 **MACHO**



DIACORNET TRV

DIARADO X CORNETA TRV

EXAMES DE RAIO X



PD DIACORNET

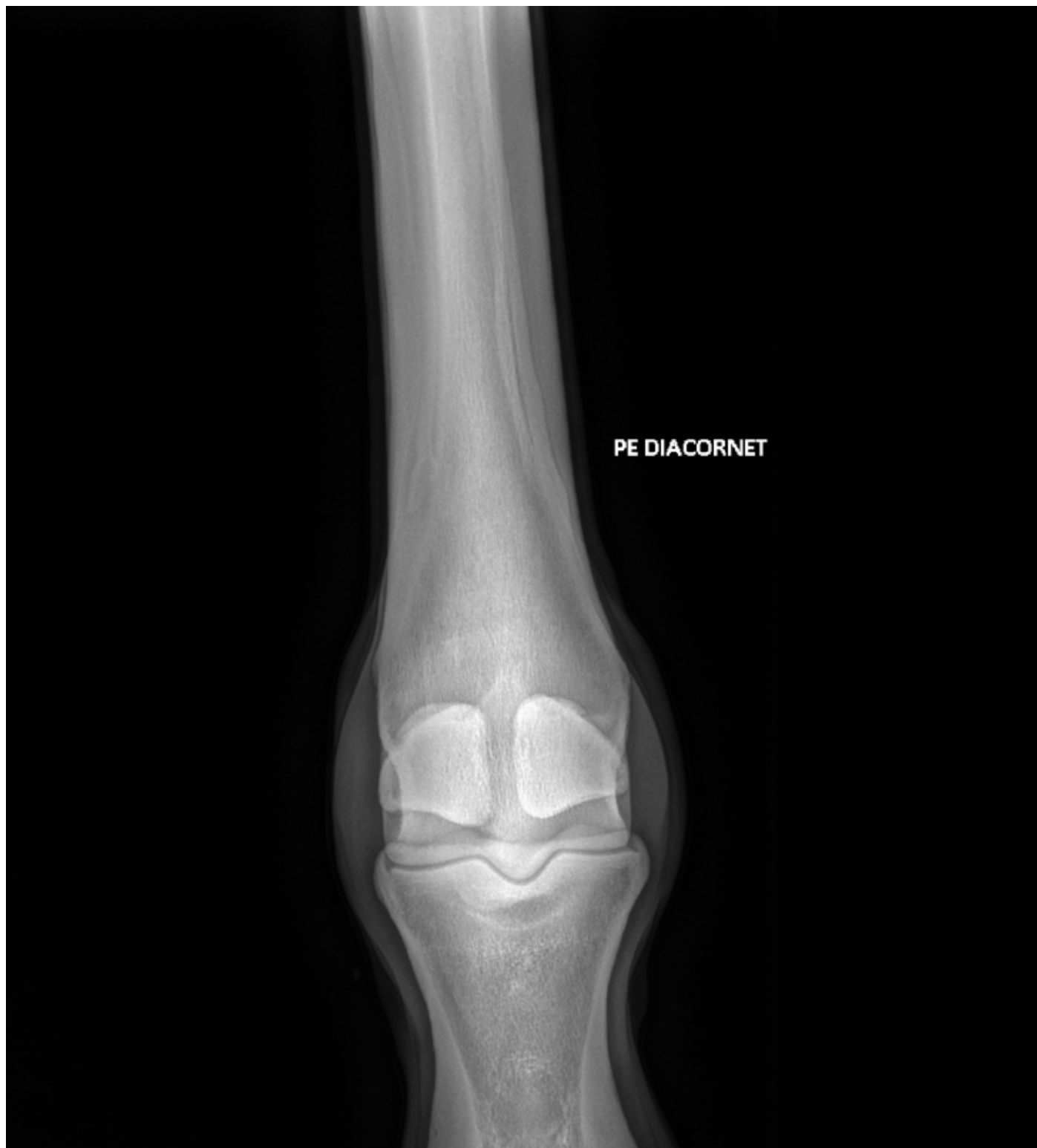LOTE: 10 **MACHO**



DIACORNET TRV

DIARADO X CORNETA TRV

EXAMES DE RAIO X



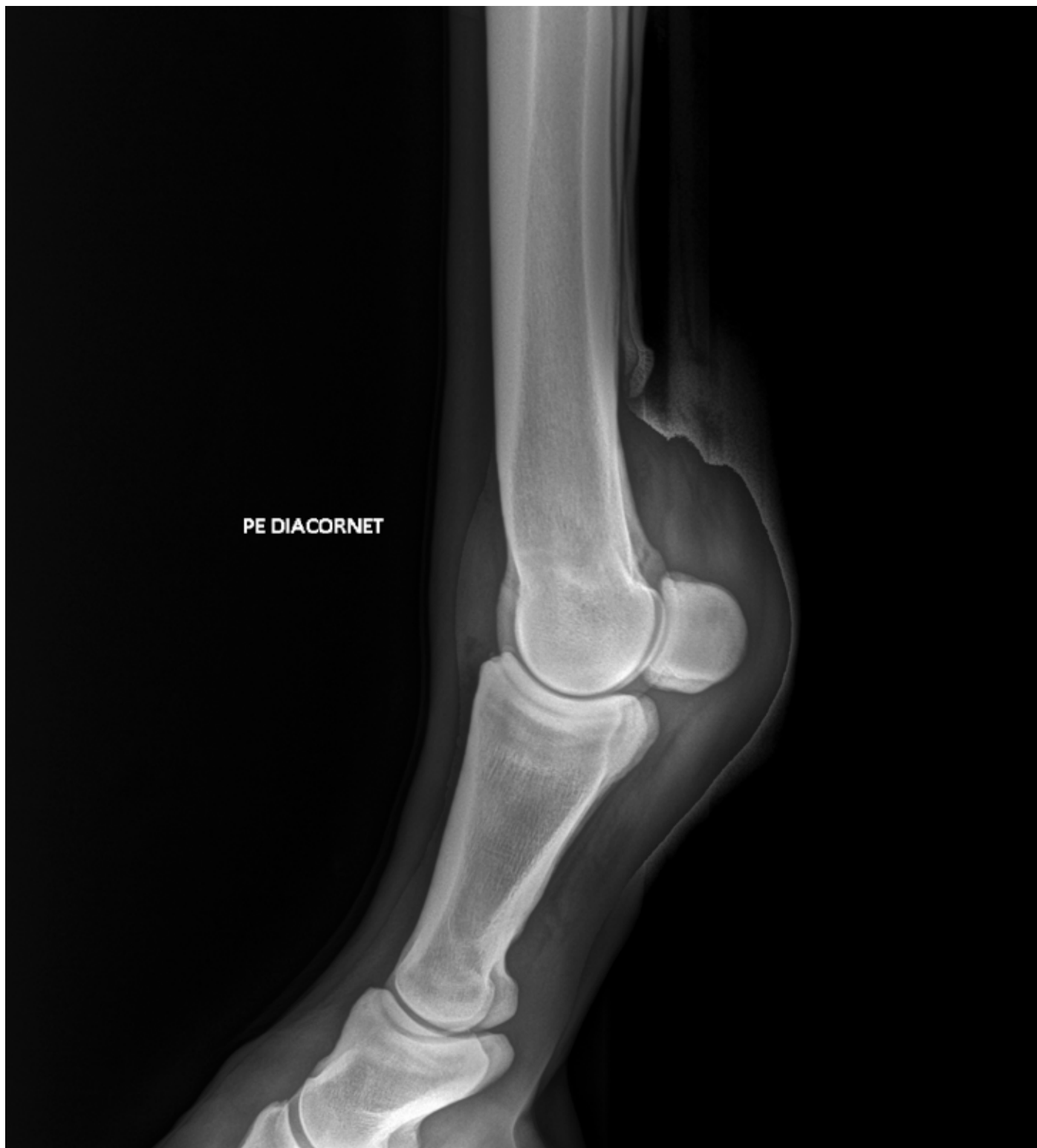LOTE: 10 **MACHO**



DIACORNET TRV

DIARADO X CORNETA TRV

EXAMES DE RAIO X



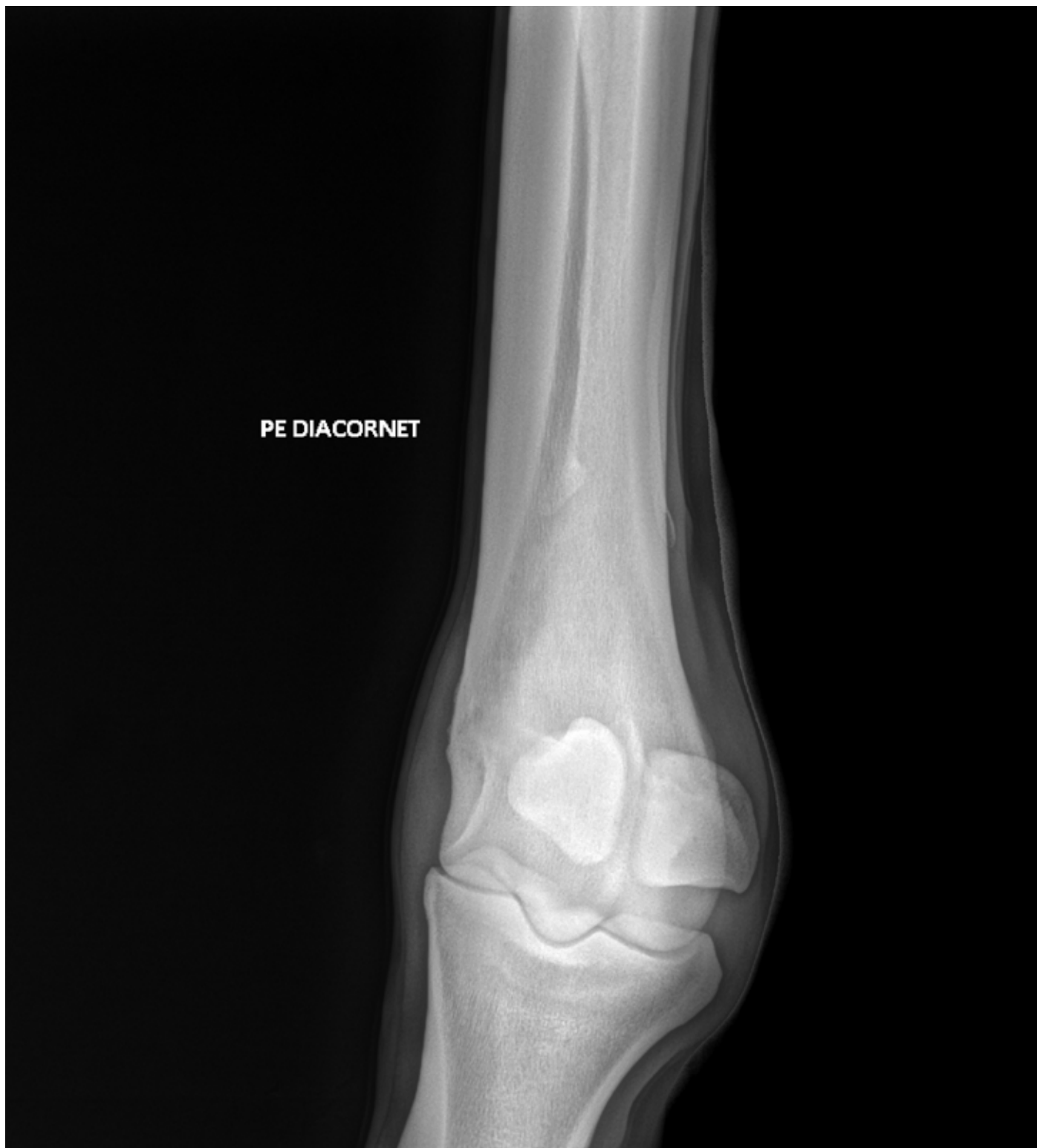LOTE: 10 **MACHO**



DIACORNET TRV

DIARADO X CORNETA TRV

EXAMES DE RAIO X



LOTE: 10 **MACHO**

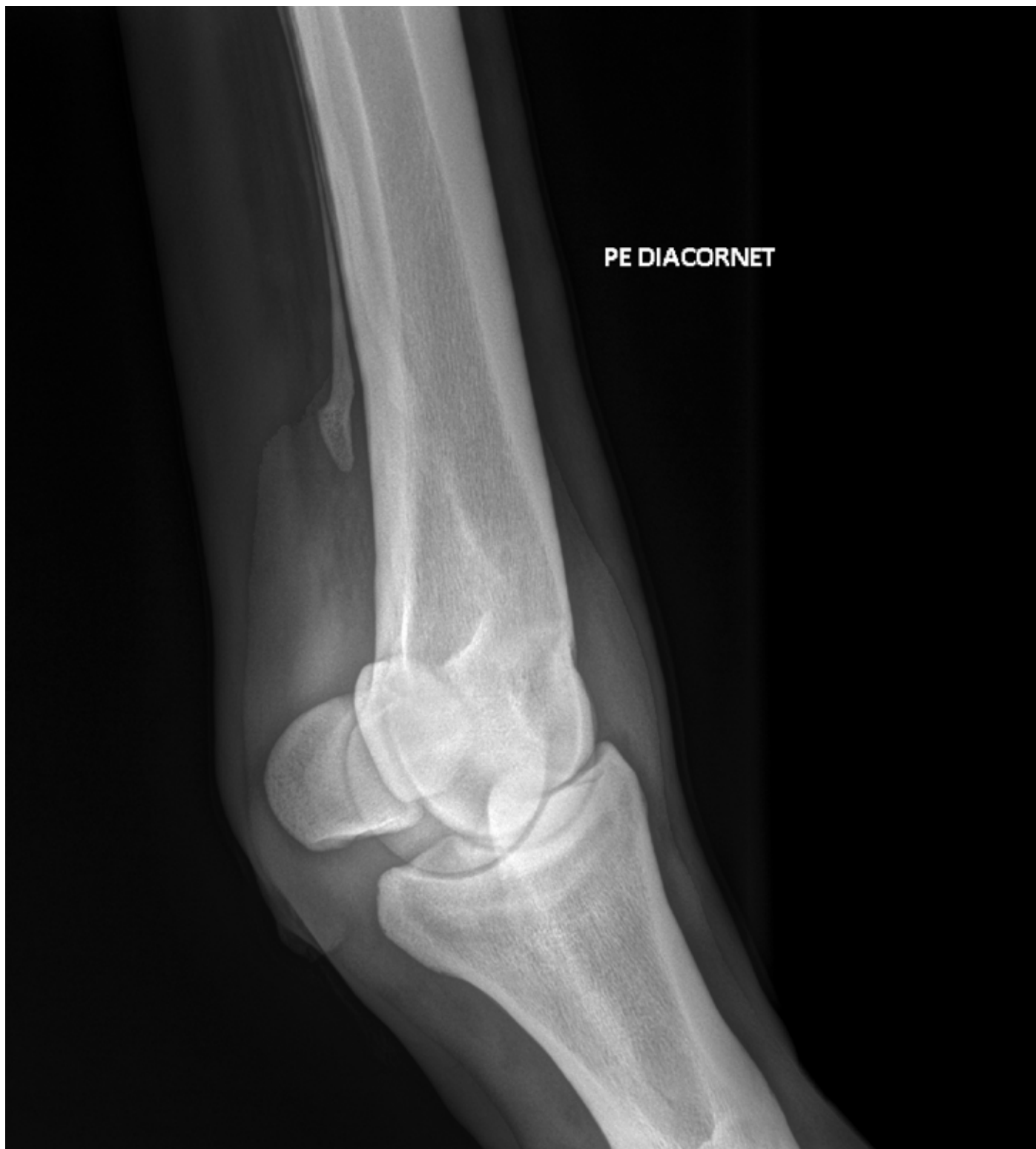

DIACORNET TRV

DIARADO X CORNETA TRV

EXAMES DE RAIO X

PE DIACORNET



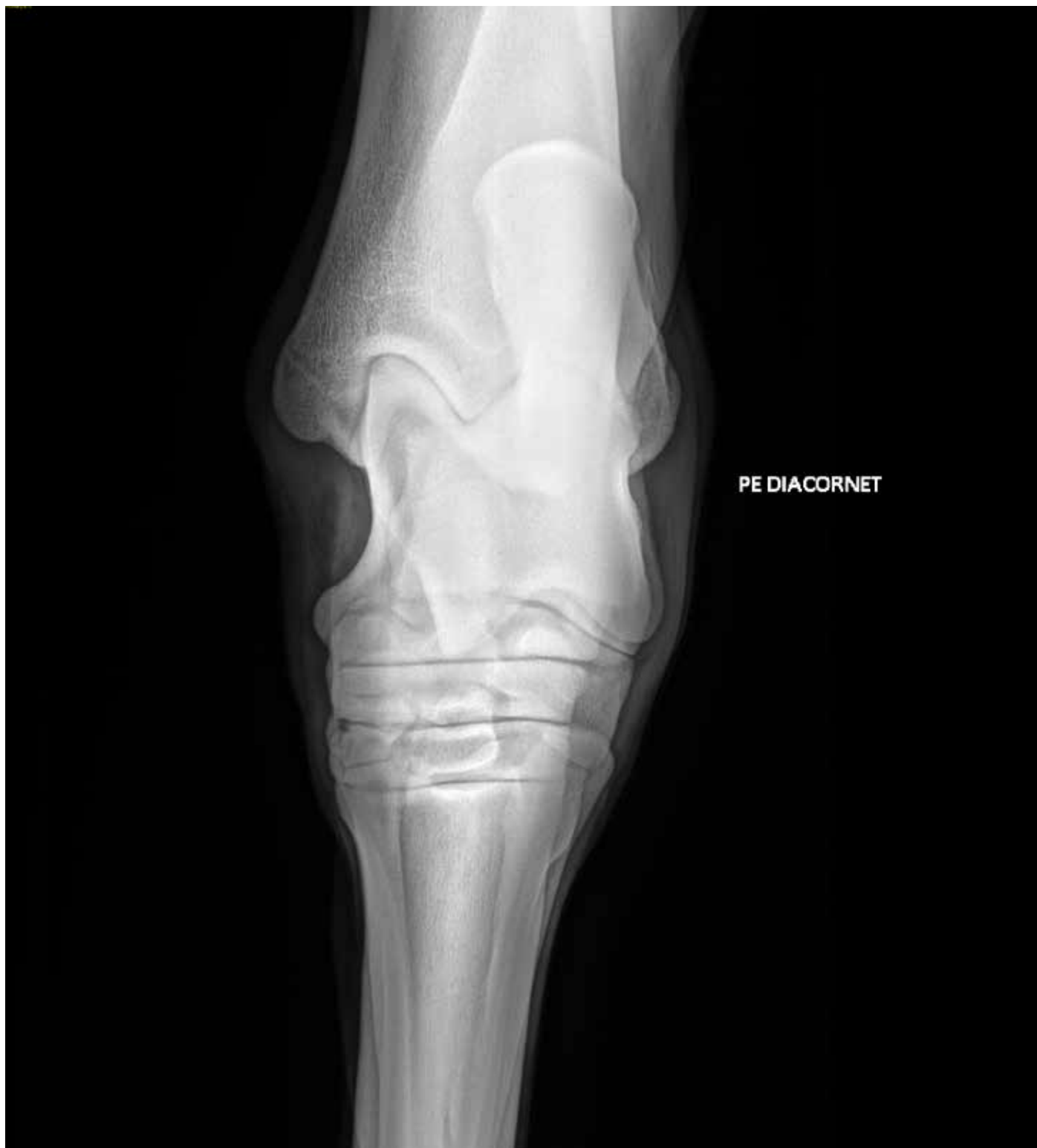LOTE: 10 **MACHO**



DIACORNET TRV

DIARADO X CORNETA TRV

EXAMES DE RAIO X



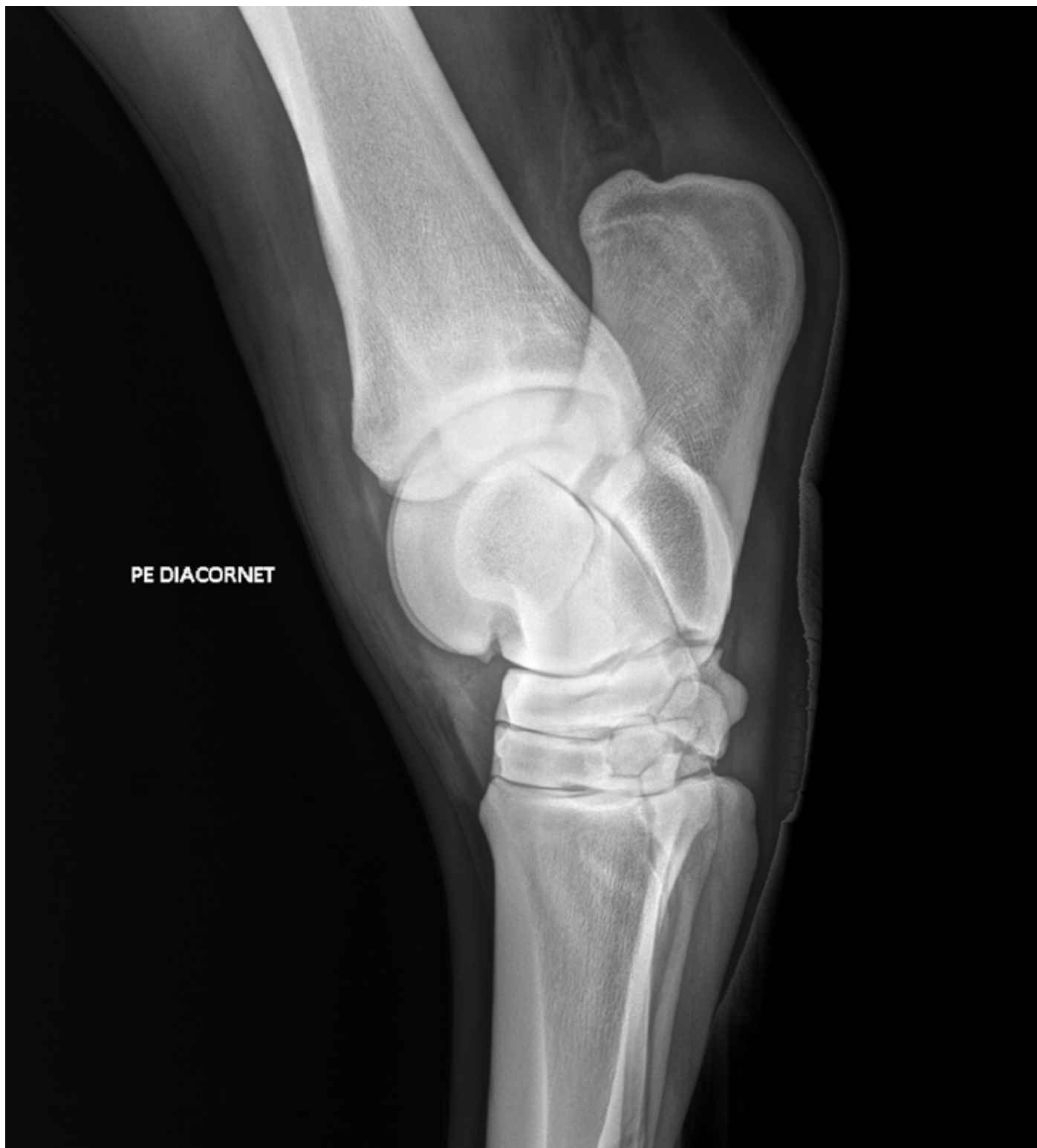LOTE: 10 **MACHO**



DIACORNET TRV

DIARADO X CORNETA TRV

EXAMES DE RAIO X



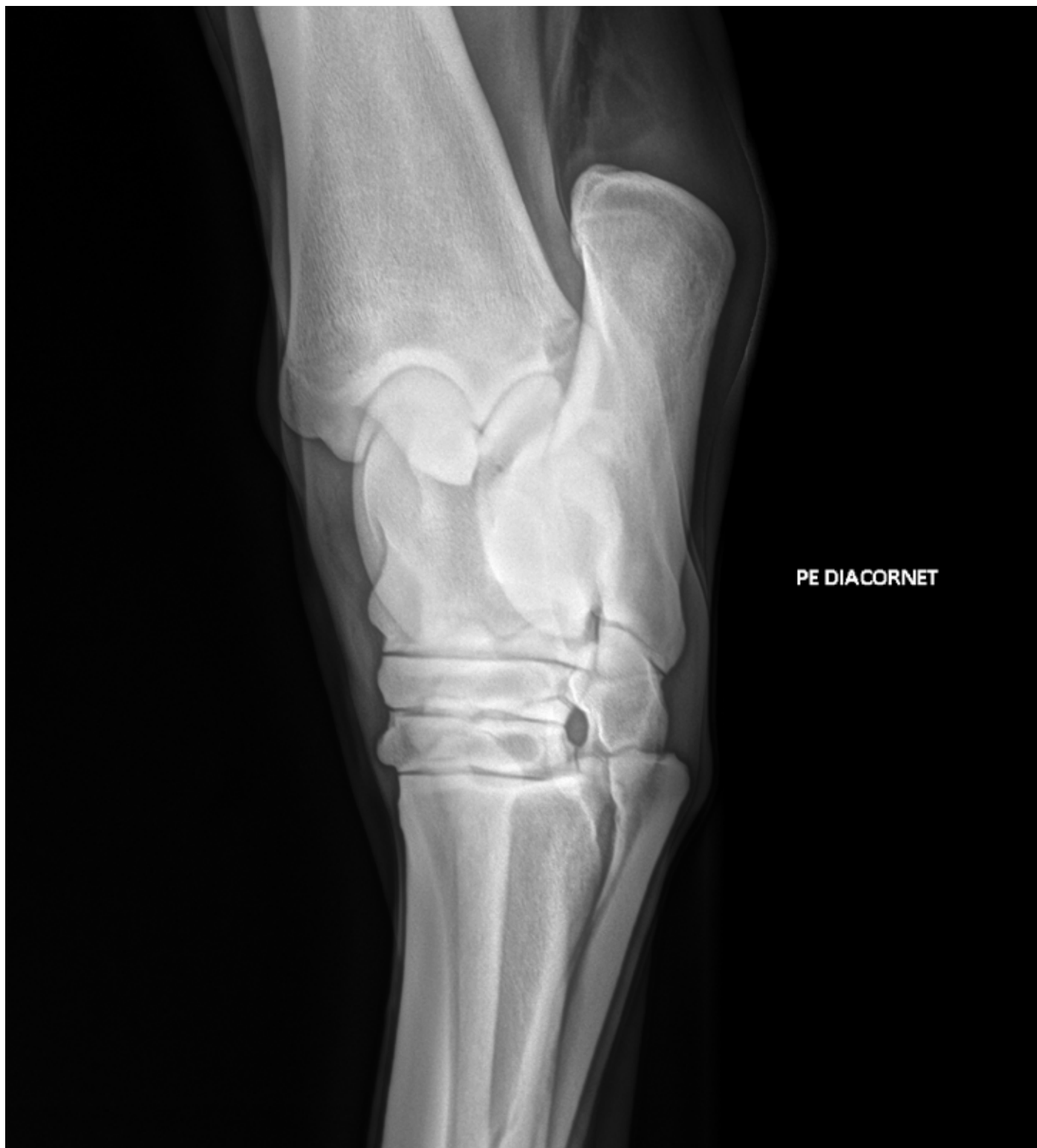LOTE: 10 **MACHO**



DIACORNET TRV

DIARADO X CORNETA TRV

EXAMES DE RAIO X



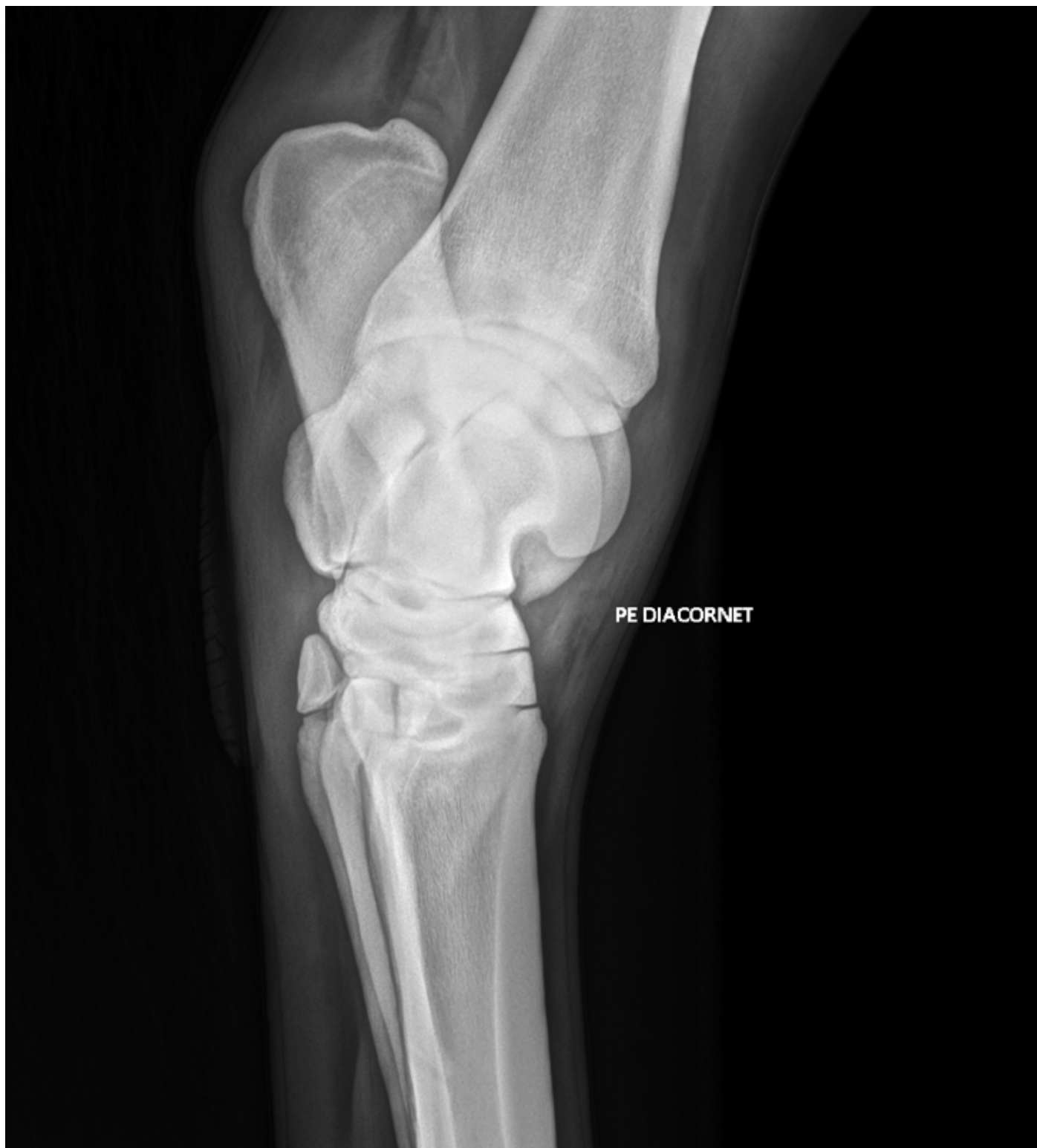LOTE: 10 **MACHO**



DIACORNET TRV

DIARADO X CORNETA TRV

EXAMES DE RAIO X



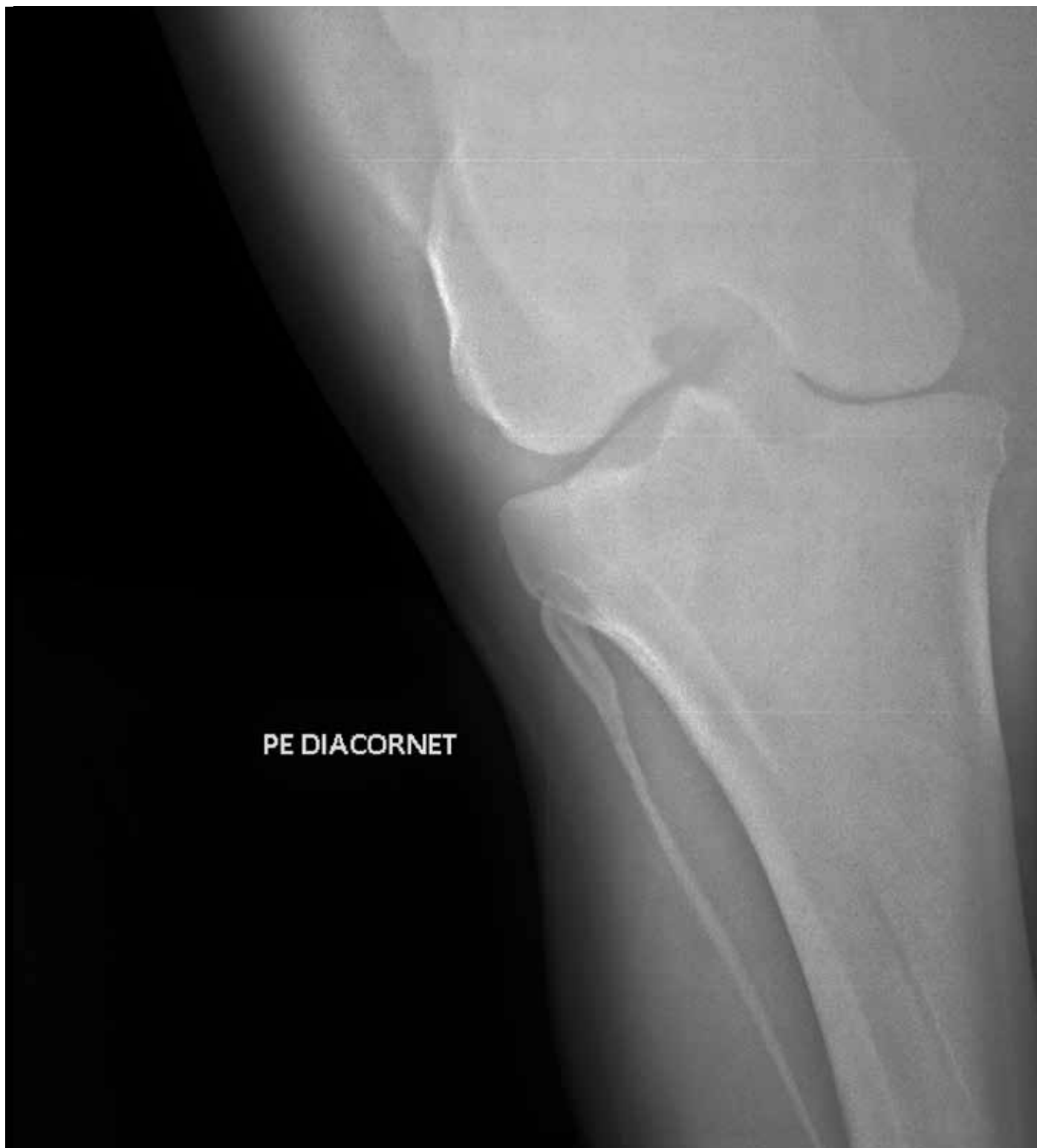LOTE: 10 **MACHO**



DIACORNET TRV

DIARADO X CORNETA TRV

EXAMES DE RAIO X



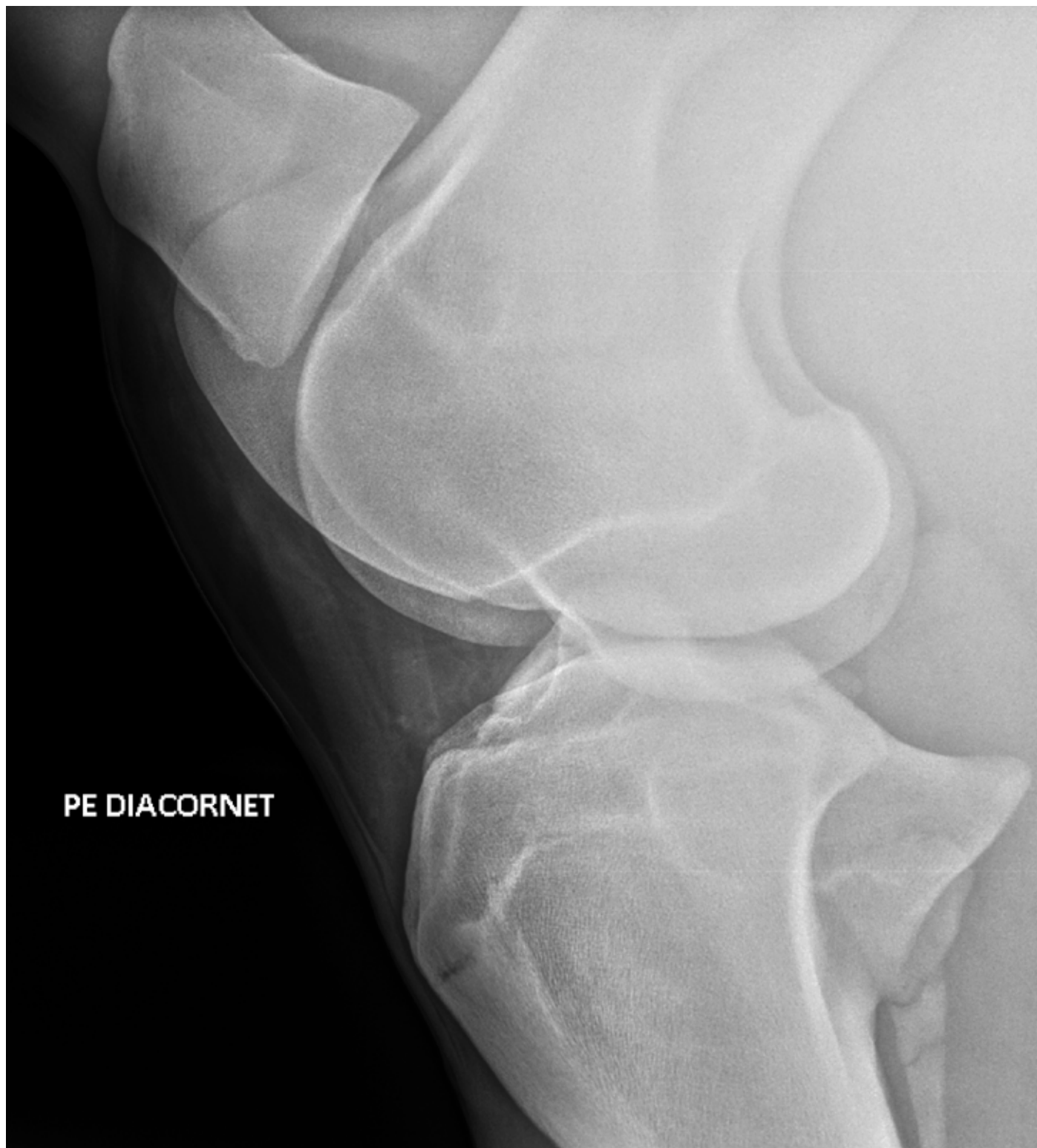LOTE: 10 **MACHO**



DIACORNET TRV

DIARADO X CORNETA TRV

EXAMES DE RAIO X



PE DIACORNET

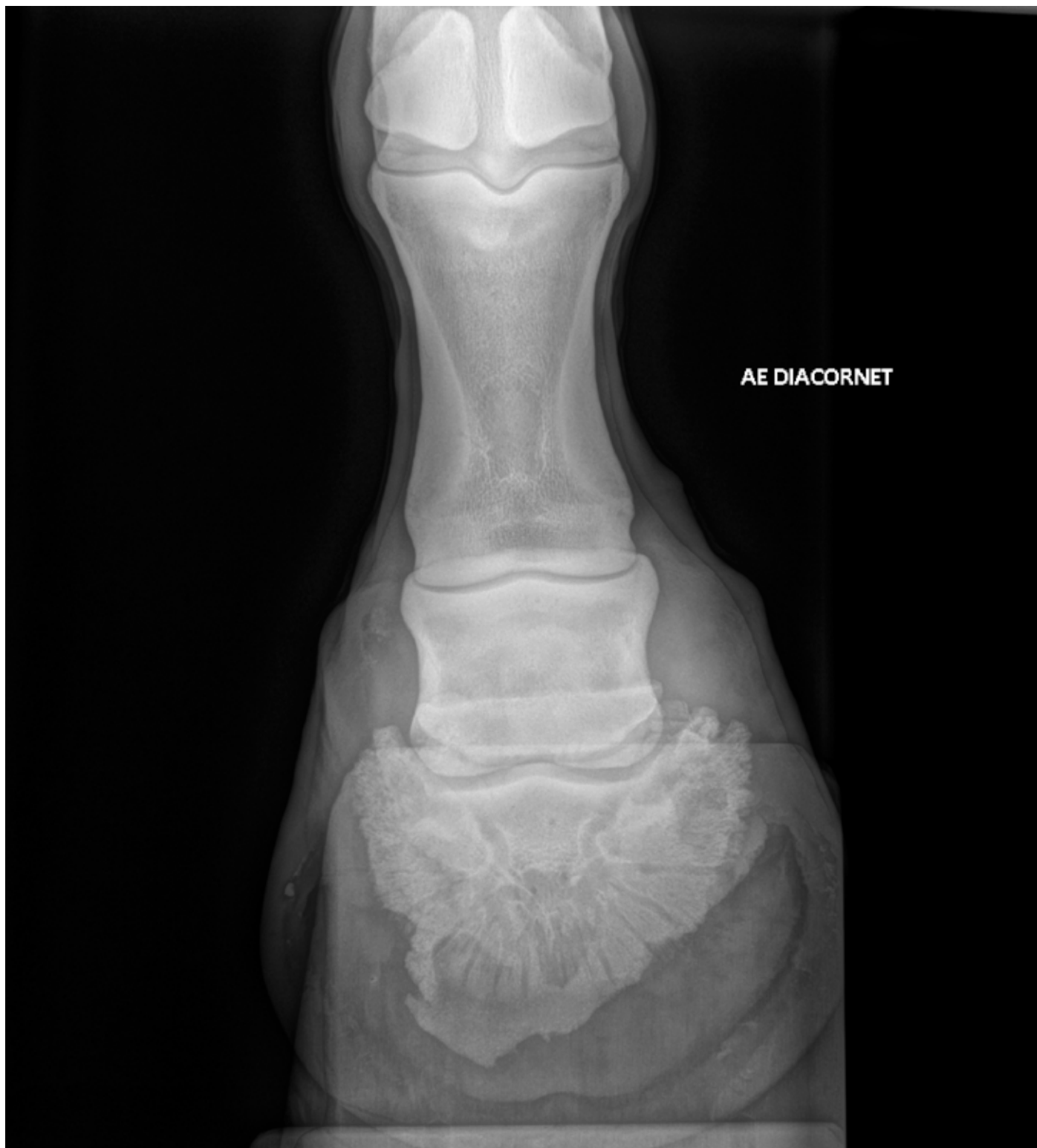LOTE: 10 **MACHO**



DIACORNET TRV

DIARADO X CORNETA TRV

EXAMES DE RAIO X



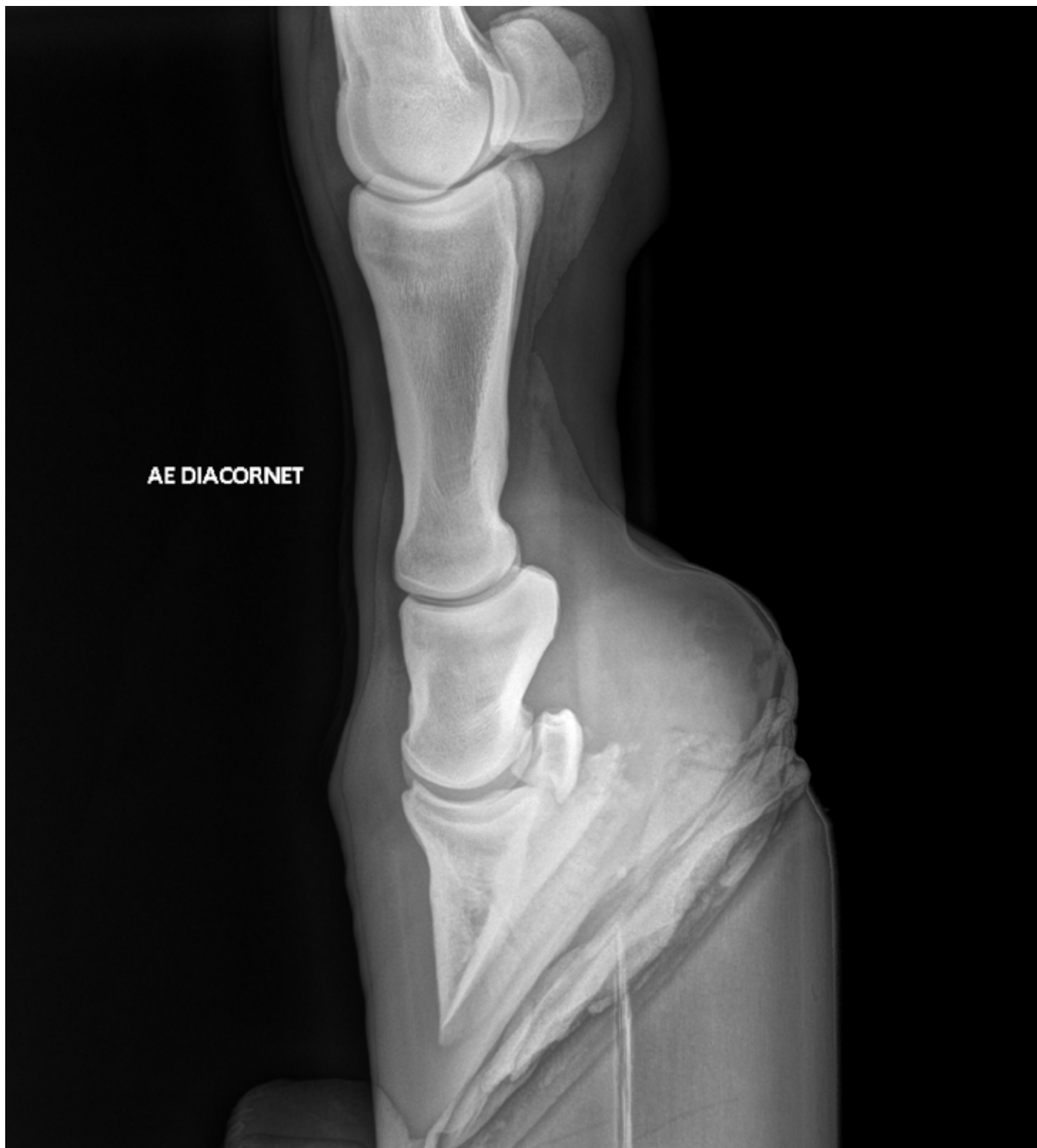LOTE: 10 **MACHO**



DIACORNET TRV

DIARADO X CORNETA TRV

EXAMES DE RAIO X



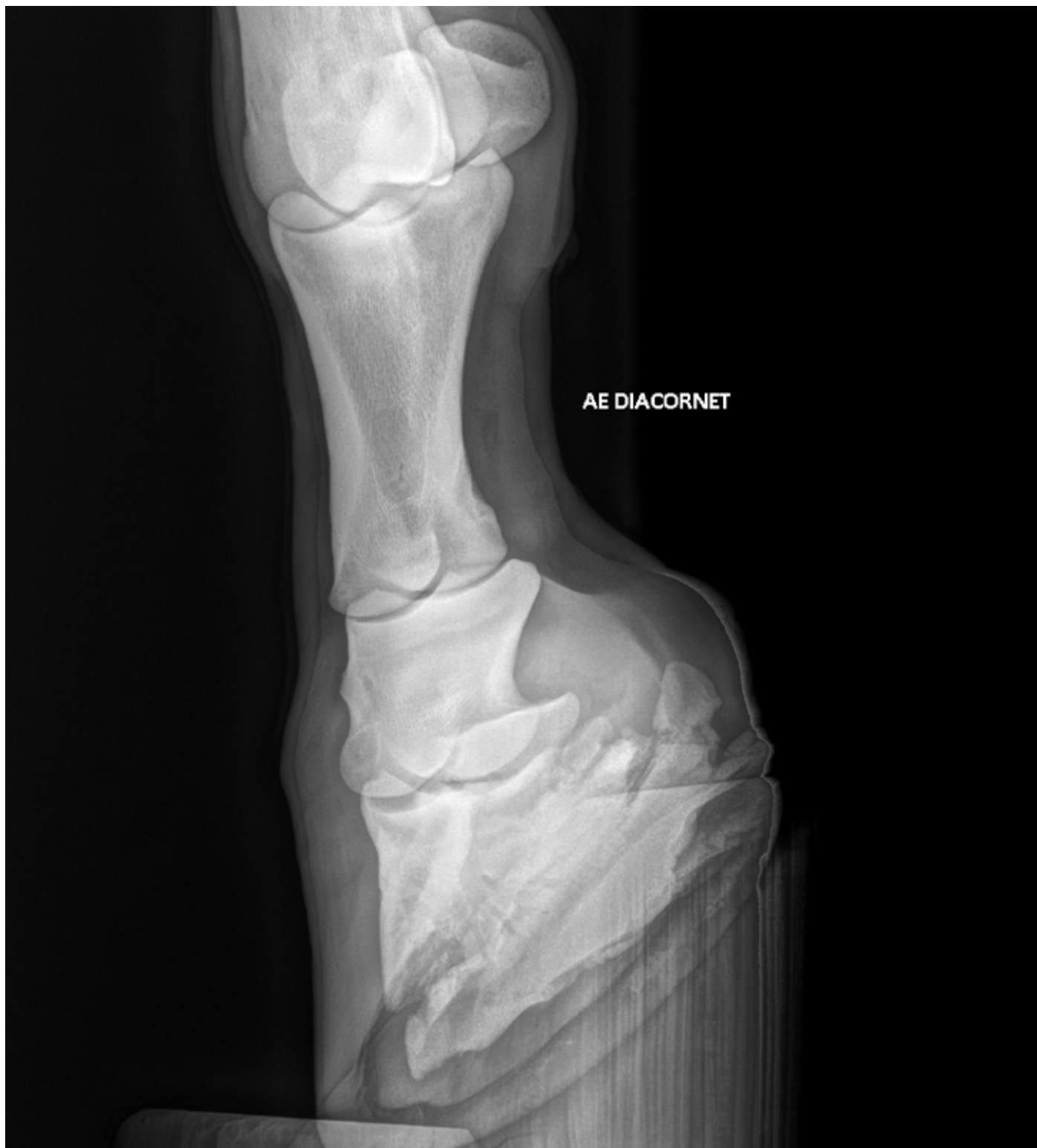LOTE: 10 **MACHO**



DIACORNET TRV

DIARADO X CORNETA TRV

EXAMES DE RAIO X



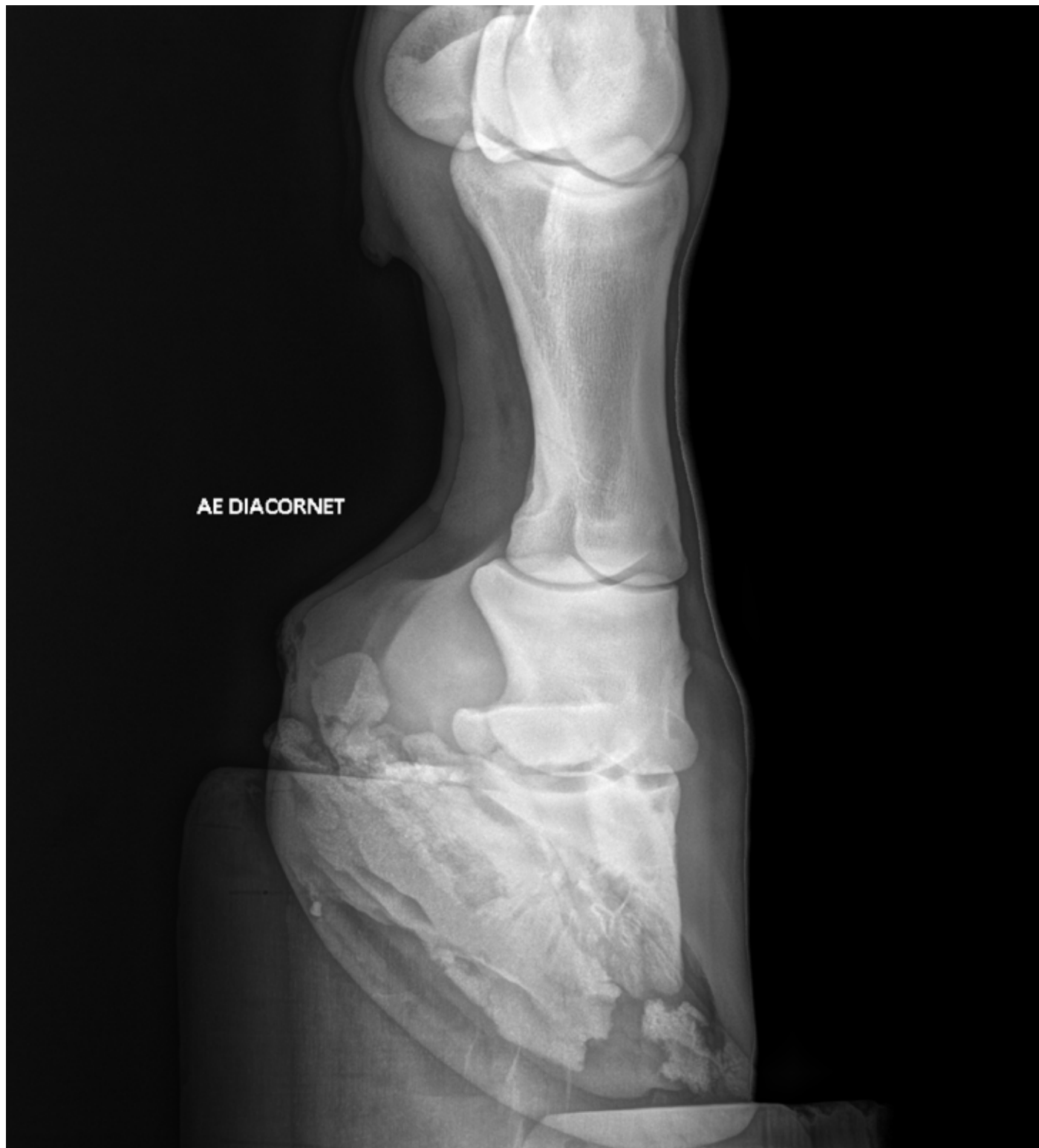LOTE: 10 **MACHO**



DIACORNET TRV

DIARADO X CORNETA TRV

EXAMES DE RAIO X



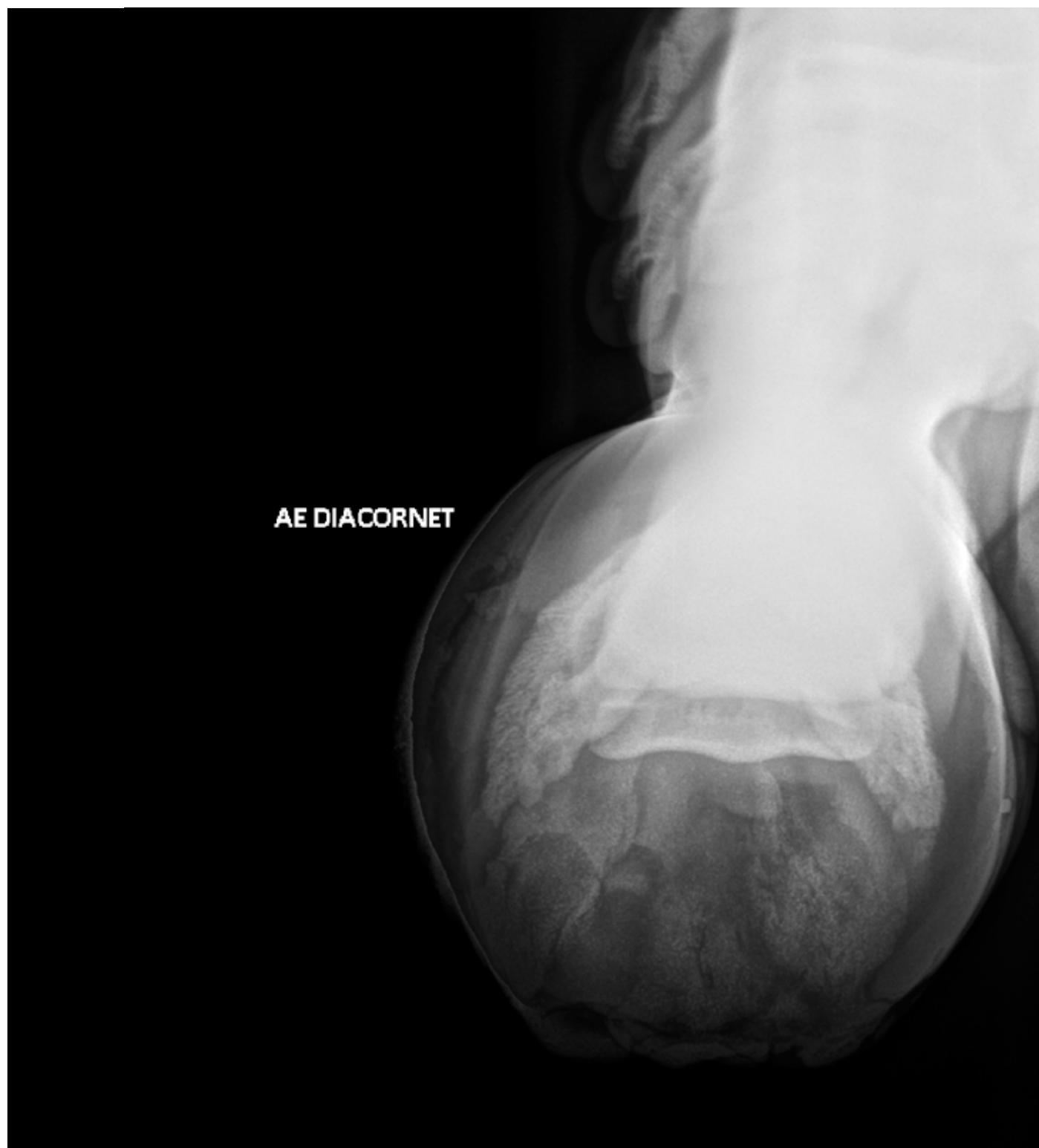LOTE: 10 **MACHO**



DIACORNET TRV

DIARADO X CORNETA TRV

EXAMES DE RAIO X



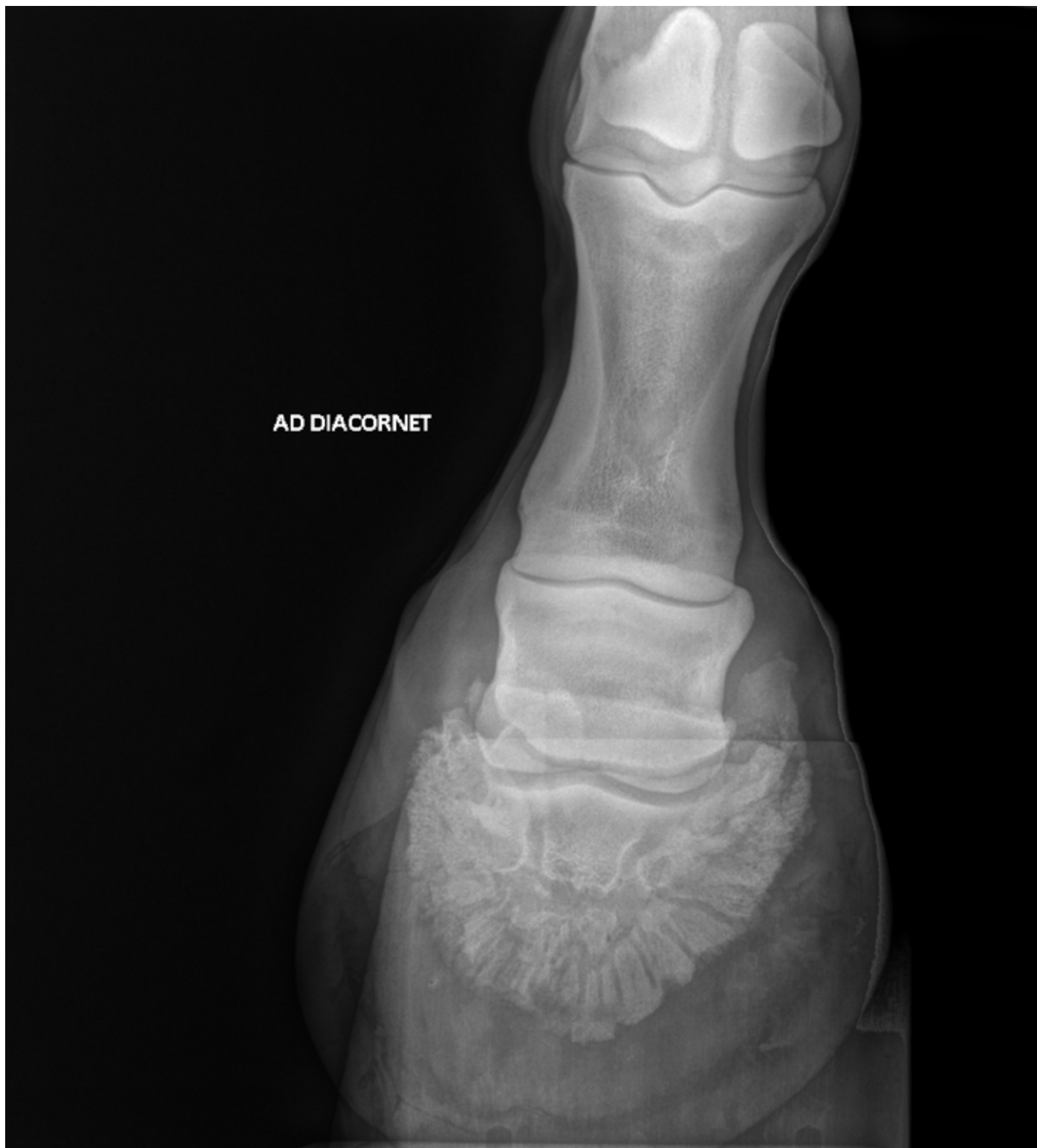LOTE: 10 **MACHO**



DIACORNET TRV

DIARADO X CORNETA TRV

EXAMES DE RAIO X



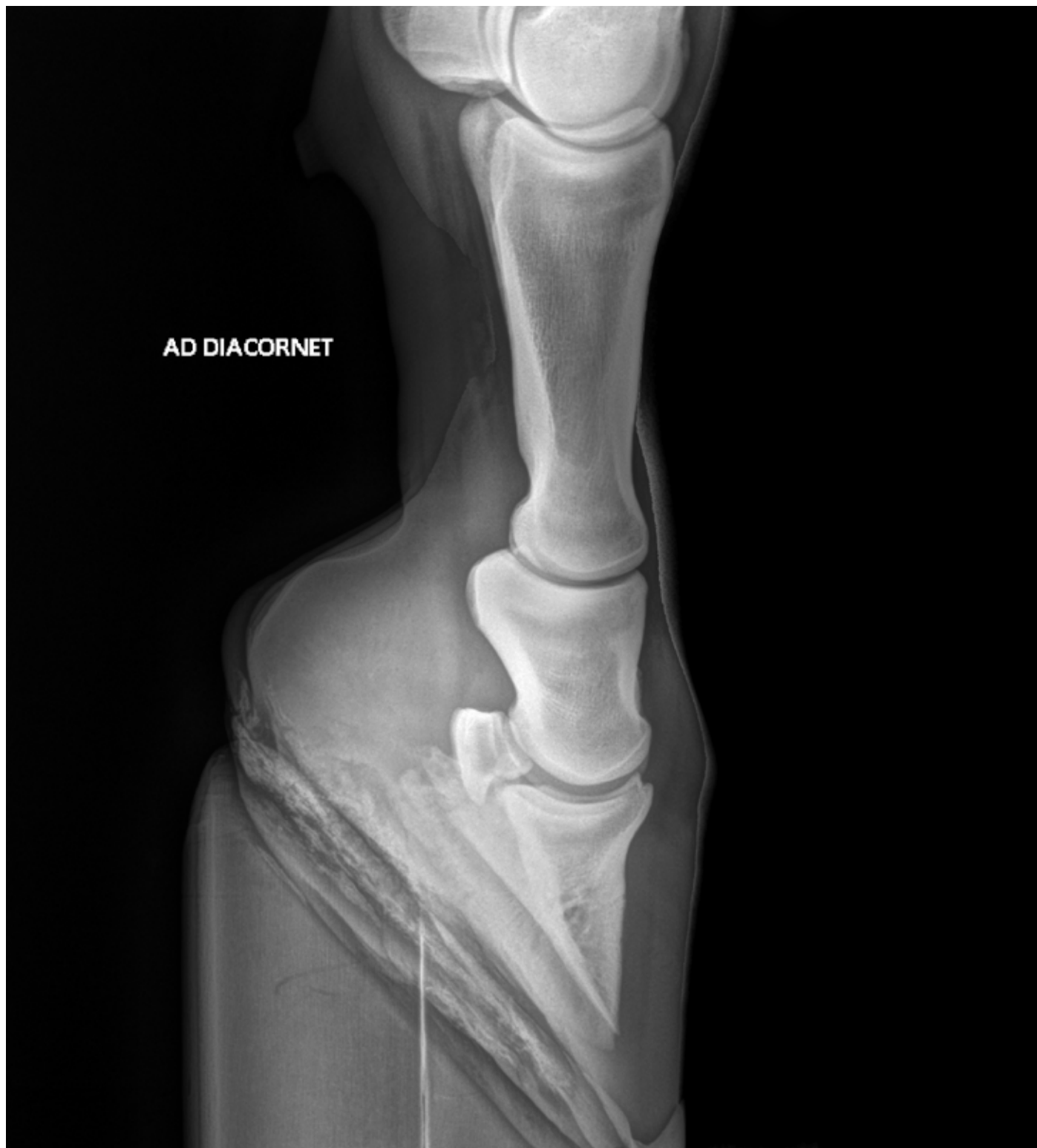LOTE: 10 **MACHO**



DIACORNET TRV

DIARADO X CORNETA TRV

EXAMES DE RAIO X



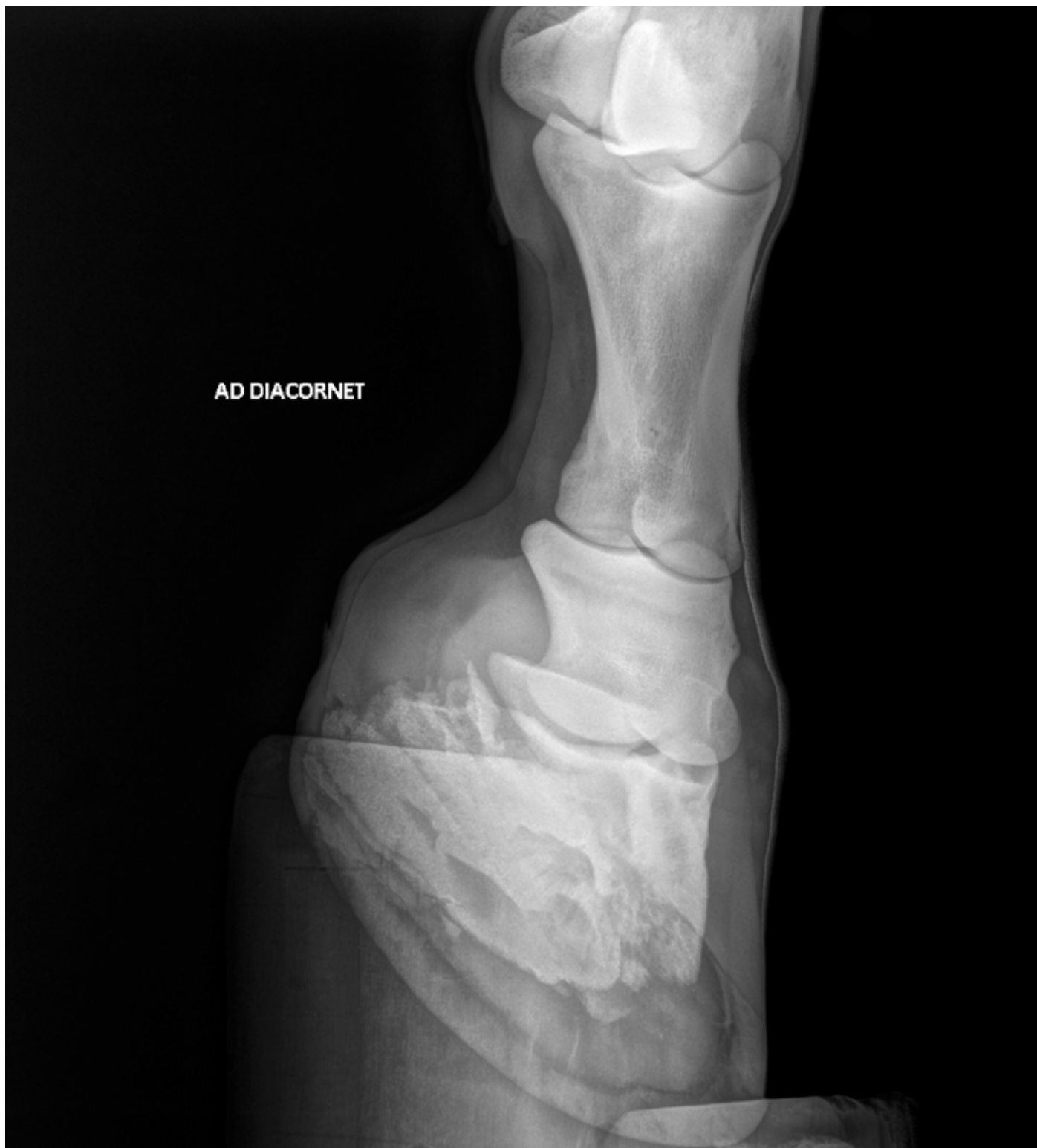LOTE: 10 **MACHO**



DIACORNET TRV

DIARADO X CORNETA TRV

EXAMES DE RAIO X



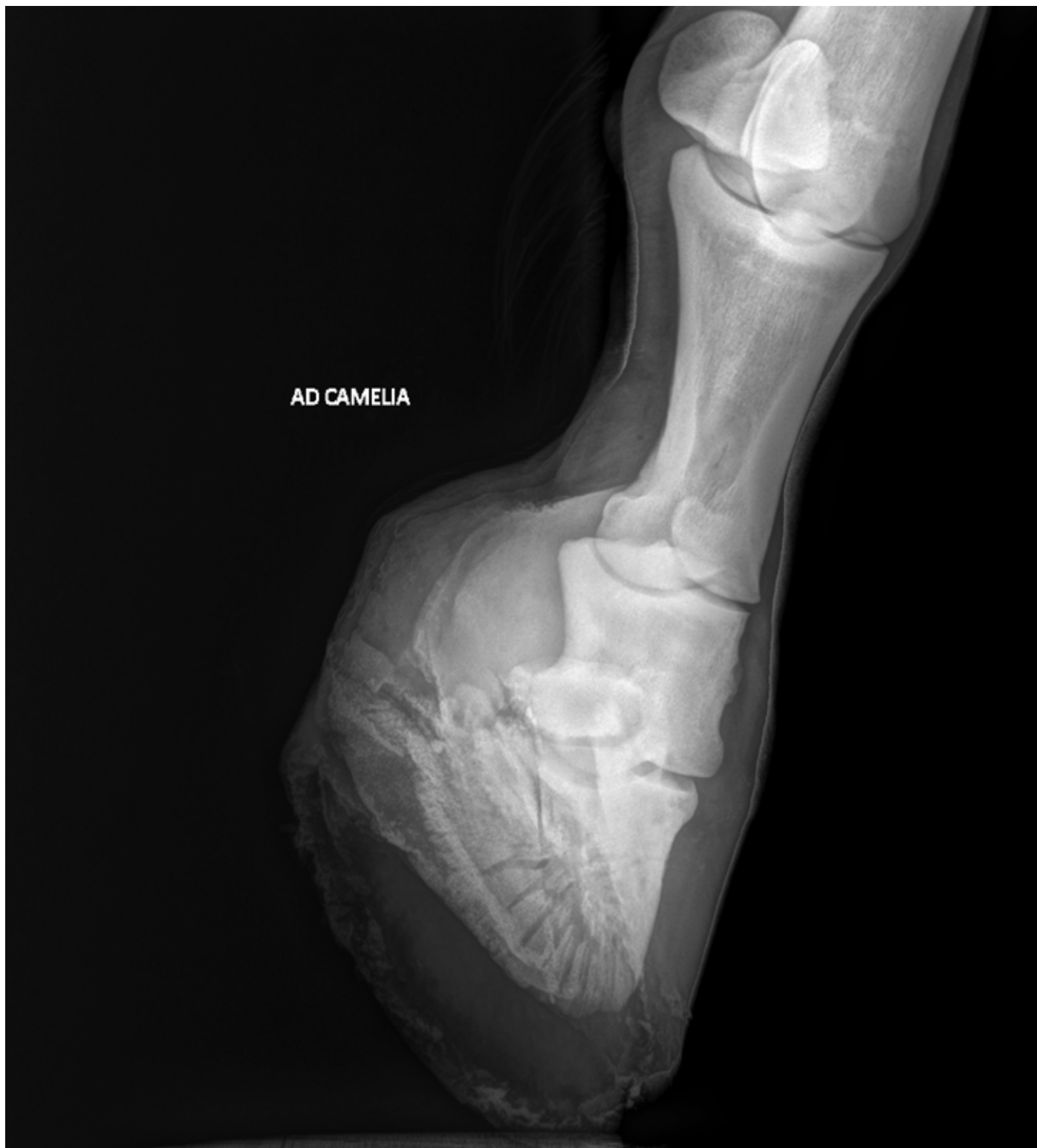LOTE: 10 **MACHO**



DIACORNET TRV

DIARADO X CORNETA TRV

EXAMES DE RAIO X



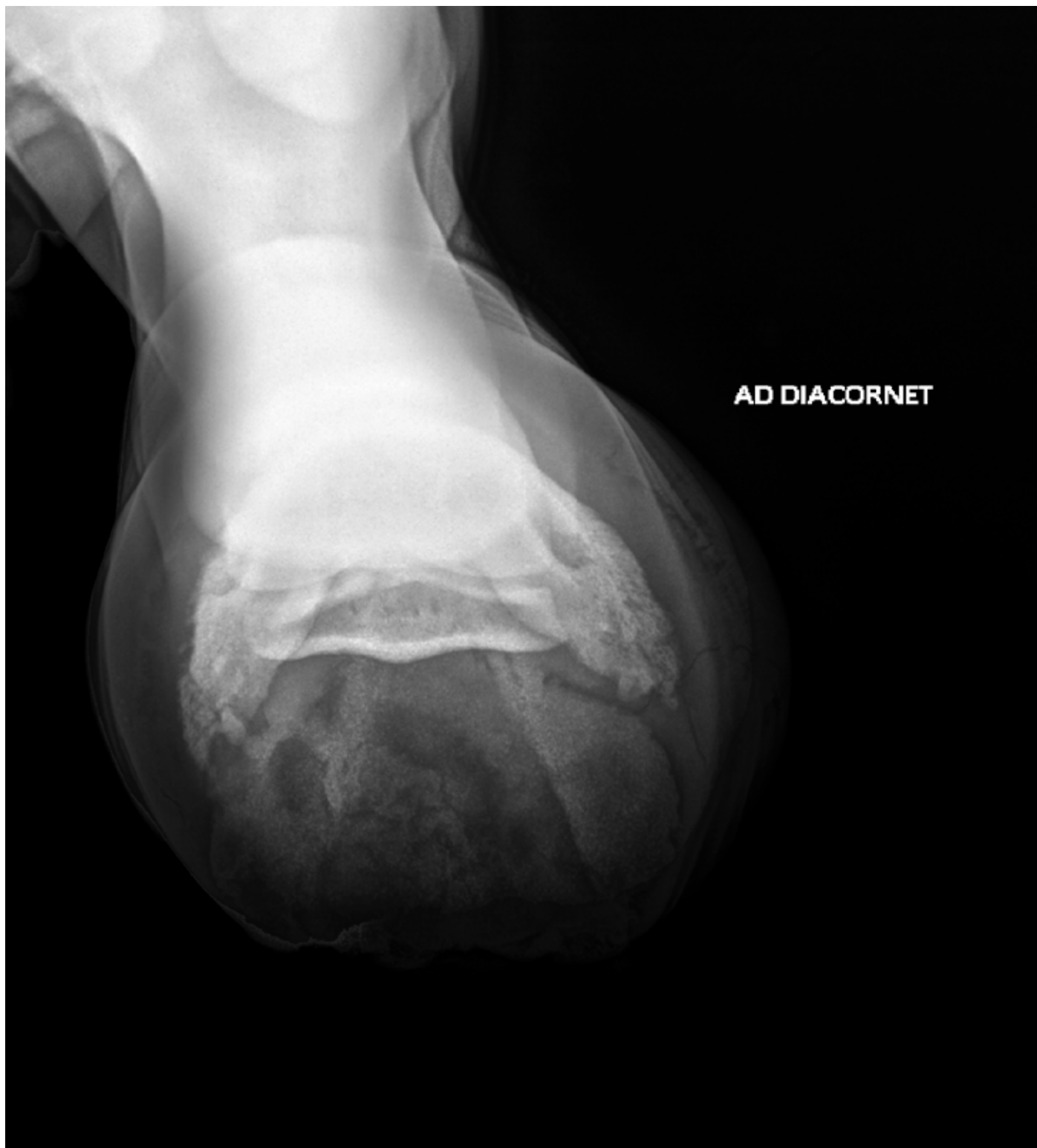
LOTE: 10 **MACHO**



DIACORNET TRV

DIARADO X CORNETA TRV

EXAMES DE RAIO X



LOTE: 10 **MACHO**



DIACORNET TRV

DIARADO X CORNETA TRV

LAUDO

Animal: Diacornet TRV
Microchip: 985111001967452
Sexo: Macho (Garanhão)
Raça: Brasileiro de Hipismo
Registro: 0025715-BH
Data do exame: 19/01/24
DNA: LGEV137611
Nascimento: 28/11/2020
Filiação: DIARADO X CORNETA TRV (TE)

Exame clínico:

Inspeção externa: sem anormalidades.
Auscultação cardíaca e pulmonar: dentro dos padrões normais.

Avaliação ao passo: sem alterações clínicas
Avaliação ao trote: sem alterações clínicas
Avaliação na guia ao trote:
○ Círculo à direita: sem alterações clínicas
○ Círculo à esquerda: sem alterações clínicas

Conclusão: animal apresenta-se apto ao esporte na data que foi avaliado clinicamente e radiograficamente.

Avaliação do estudo radiológico:

Casco do membro torácico direito (DP, LM, DLPMo, DMPLo e Skyline)

Aumento de diâmetro de 3 invaginações sinoviais do sesamóide distal, osteíte podal.

Casco do membro torácico esquerdo (DP, LM, DLPMo, DMPLo e Skyline)

Aumento de diâmetro de 2 invaginações sinoviais do sesamóide distal, osteíte podal.

Articulação metacarpofalangeana do membro torácico direito (DP, LM, DLPMo e DMPLo)

Sem alterações radiológicas significativas.

Articulação metacarpofalangeana do membro torácico esquerdo (DP, LM, DLPMo e DMPLo)

Sem alterações radiológicas significativas.

Articulação metatarsofalangeana do membro pélvico direito (DP, LM, DLPMo e DMPLo)

Sem alterações radiológicas significativas.

LOTE: 10 **MACHO**



DIACORNET TRV

DIARADO X CORNETA TRV

Articulação metatarsofalangeana do membro pélvico esquerdo (DP, LM, DLPMo e DMPLo)

Presença de fragmento dorsal.

Articulação do tarso direito (DP, LM, DLPMo e DMPLo)

Pequeno osteófito no metatarso principal.

Articulação do tarso esquerdo (DP, LM, DLPMo e DMPLo)

Sem alterações radiológicas significativas.

Articulação femorotibiopatelar direita (LM, CrCd)

Sem alterações radiológicas significativas.

Articulação femorotibiopatelar esquerda (LM, CrCd)

Sem alterações radiológicas significativas.

Priscila Z. Sampaio
CRMV - SP: 24.014

Lucas Bio Lazzari D'Almeida
CRMV - SP: 30.688

LOTE: 10 **MACHO**



DIACORNET TRV

DIARADO X CORNETA TRV

TERMOS E CONDIÇÕES

Cada exame clínico e toda avaliação de inspeção tem resultado no momento que é realizado.

Alterações radiológicas descritas no laudo referem-se àquelas consideradas relevantes pelos veterinários responsáveis pela realização do exame. Todas as imagens encontram-se disponíveis para avaliação prévia dos médicos veterinários particulares no site oficial do leilão Next Generation.

Os animais do leilão vão estar disponíveis no local do evento (Sociedade Hípica Paulista) para avaliação clínica e radiológica complementar de todos médicos veterinários particulares que solicitarem previamente.

Este exame não é uma pesquisa que aborda as capacidades do cavalo como animal de esporte.

Também é responsabilidade exclusiva do comprador se cobrir em termos de vícios estáveis, como exemplo aerofagia, coprofagia dentre outros que eventualmente podem não existir no momento da avaliação do animal na data registrada do exame. Esse questionamento de vícios é realizado ao proprietário e divulgado juntamente ao histórico veterinário de cada animal.

O comprador deve estar ciente de que algumas doenças são sazonais, então elas podem não estar presentes no momento da inspeção.

Exame clínico não inclui avaliação reprodutiva ou avaliação de aptidão reprodutiva de machos e fêmeas.

Cada comprador terá direito ao laudo radiológico e clínico do animal adquirido, que segue anexado as imagens oferecidas pela Next Generation, assim como o acervo de imagens radiológicas que podem ser enviados por e-mail ou WhatsApp.

LOTE: 10 MACHO



DIACORNET TRV

DIARADO X CORNETA TRV

HISTÓRICO VETERINÁRIO

| | | | |
|-----------------------------|-----|--------------------------|-----|
| Prognata: | NÃO | Cirurgia de neurectomia: | NÃO |
| Laparotomia exploratória: | NÃO | DPOC: | NÃO |
| Aerofagia: | NÃO | Laminite: | NÃO |
| Cicatrizes: | NÃO | Prodecimento cirurgico: | NÃO |
| Monorquida ou criptorquida: | NÃO | Castrado: | NÃO |